

## TİBİA DEFEKTLERİNİN AYNI TARAFDAKİ VASKÜLARİZE FİBULA GREFTLERİYLE ONARIMI

Dr. Nedim SAVACI\*, Dr. M.İ. Safa KAPICIOĞLU\*\*, Dr. Mahmut MUTLU\*\*

\* S.Ü.T.F. Plastik ve Rekonstrüktif Cerrahi ABD, \*\* S.Ü.T.F. Ortopedi ve Travmatoloji ABD

### ÖZET

Çeşitli nedenlerle oluşan tibia defektlerinin onarılmasında aynı taraftaki fibulanın, peroneal arter pediküllü vaskülarize kemik grefti olarak kullanılması iyileşmeyi çabuklaştırmakta, avasküler nekroz ve enfeksiyon riskini azaltmakta, ameliyat ve hastanede kalış süresini kısaltmaktadır. Hastanemizde 6 vakada kullandığımız bu yöntemi uygun vakalarda tercih ve tavsiye etmekteyiz.

Anahtar Kelimeler : Tibia, kemik defekti, vaskülarize fibula grefti.

### SUMMARY

*The repairing of defects of tibia by ipsilateral vascularized graft of fibula*

*In the repairing of tibial defects which were occurred by different causes, using of ipsilateral vascularized graft of fibula which has the pedicle of peroneal arter, improves rapid healing and reduces the risk of infection, avascular necrosis and hospitalisation. On suitable cases, we have preferred and advised this method performed on six cases in our clinic.*

*Key Words : Tibia, Bone defect, vascularized fibular graft*

### GİRİŞ

Vasküler beslenmesinde yetersizlik bulunan bölgelerdeki doku defektlerinin onarımı daima problem olmuştur. Özellikle açık kırık neticesinde tibiada oluşan defektin onarımı hele enfeksiyon da mevcutsa yakın zamana kadar büyük zorluk arz etmekteydi. Ancak günümüzde rekonstrüktif cerrahinin gelişmesi ve yapılan mikroanjiyografik çalışmalar bu konuda yepyeni ufukların açılmasına yol açmıştır. Defektli alanların onarılmasında vaskülarize dokuların kullanılması başarılı sonuçların alınmasını sağlamıştır. Bu sebeple kemik defektlerinin onarılmasında da vaskülarize kemik greftleri kullanılmaya başlanmış, özellikle vasküler beslenmesinde yetersizlik bulunan tibia gibi kemiklerdeki defektlerin onarılmasında vaskülarize kemik dokuların serbest yada pediküllü greft olarak kullanılması başarı oranını artırmıştır. Çeşitli nedenlerle oluşan tibia defektlerinin onarılmasında

aynı taraftaki fibulanın, peroneal arter pediküllü vaskülarize kemik grefti olarak kullanılması iyileşmeyi çabuklaştırmakta, avasküler nekroz ve enfeksiyon riskini azaltmakta, ameliyat ve hastanede kalış süresini kısaltmaktadır.

### MATERYAL VE METOD

Selçuk üniversitesi Tıp Fakültesi Plastik ve Rekonstrüktif Cerrahi Kliniği ile Ortopedi ve Travmatoloji Kliniğinin ortak çalışmaları ile çeşitli nedenlerle oluşmuş açık kırık, osteomyelit ve vasküler yetersizliği nedeniyle tibia defekti bulunan 6 vaka, peroneal arter pediküllü fibula greftiyle onarıldı. Vakaların biri hariç diğerlerinde doku defektini onarmak amacıyla lokal kas ve kas-deri flepleri de ayrıca kullanıldı. Bu amaçla m. soleus ve m. gastrocnemius en uygun donör flebler olarak tercih edildiler. Tabiadaki defekt alanının boyutları 4-12cm arasında değişmekteydi. Vakaların 5'inde fibulada da kırık vardı fakat vasküler yapısı bo-



zulmadığı için kullanıldılar. Vakaların tümünde vasküler dolaşımın ortaya konabilmesi için ameliyat öncesi anjiyografi yapılmış ve fibulanın peroneal arter beslenmesi ortaya konduktan sonra ameliyata karar verilmiştir.(Şekil 1a-b, 2a).

**Cerrahi Teknik:** Ameliyata, ilave bir insizyon yapmamak için doku defektinin bulunduğu alan biraz genişletilerek başlandı. Tibiadaki sekestre kemik parçaları ve fibrotik dokular, vital dokular ortaya konuncaya kadar temizlendi. Fibula ortaya çıkarıldı. Fibulanın medialinde bulunan peroneal arter ve ven titizlikle korunarak trasesi boyunca eksplere edildi (Şekil 1c). Peroneal arter proksimalde posterior tibial arterden ayrıldığı yerden distale kadar fibulayla beraber ada flebi olacak şekilde tibiadaki defektin büyüklüğüne ve yerine göre ayrılarak tibiadaki defektli alana vasküler yapılar dikkatle korunarak yerleştirildi (Şekil 1d-e, 2b-c). Yumuşak doku ve cilt defekti de bulunan kemik dokuların kapatılması sağlandı. Ameliyat sonrası tesbit için 5 vaka kada eksternal fiksator ve bir vakada alçı atel 8-12 hafta süreyle uygulanmıştır.

Hastaların ameliyattan 6 ila 12 ay sonraki klinik ve radyolojik kontrollerinde bir vaka hariç hepsinde iyileşme yeterliydi ve fibular greft hipertrofiye olarak tibiaya uyum sağlamıştı.

## BULGULAR VE TARTIŞMA

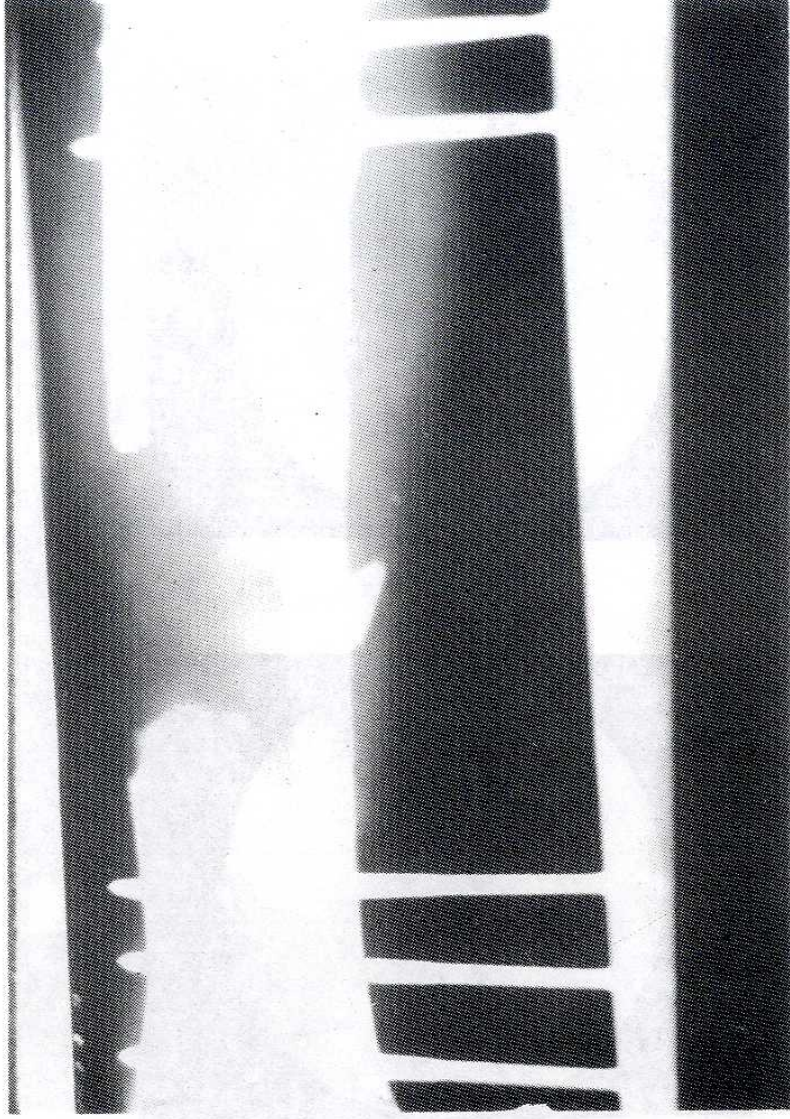
Çeşitli nedenlerle meydana gelen kemik defektlerinin onarımında avasküler kemik greftlerinin yerine vaskülarize kemik ve kompozit dokuların kullanılması, iyileşmenin çabuklaşması ve kaynamama riskinin azaltılması bakımından oldukça güvenilir bir yöntem olmuştur(1,2). Defekt alanının büyüklüğü, vaskülarizasyon ve enfeksiyon durumu kullanılacak yöntem konusunda dikkatli olmayı gerektirmekte, özellikle tibia açık kırıkları gibi vakalarda konvansiyonel kemik grefti uygulamaları başarısız olabilmektedir. Eğer riskli bölgelerde avasküler kemik greftleri kullanılacaksa mutlaka

mikrovasküler yöntemlerle veya lokal kasderi flepleriyle kanlanma artırılarak onarım desteklenmelidir(3,4). Ancak mikrovasküler doku aktarımının oldukça zahmetli ve pahalı bir yöntem oluşu ve her yerde uygulanamayışı sebebiyle lokal flebler daha çok tercih edilebilmektedir.

Tibia defektlerinin onarımında ipsilateral fibulanın kullanılması ilk olarak 1884'de Hahn tarafından rapor edilmiş ve günümüze kadar bu tekniğin sayısız modifikasyonları yayınlanmıştır (5,6,7). Fibulanın yapısal sağlamlığı, greft olarak potansiyel osteojenik aktivitesi ile ilave bir donör alan morbiditesine gerek olmaması tercih nedenleridir(7). Üstelik transpoze edilen fibula zaman içinde aksiyel yüklenme sonucu hipertrofiye uğrayarak tibiaya yapısal uyum sağlamaktadır. Ayrıca vaskülarize fibula canlı bir kemik dokusu olduğundan osteojenik aktivitesi devam etmekte, böylece iyileşme daha çabuk ve mükemmel olmaktadır (5,7).

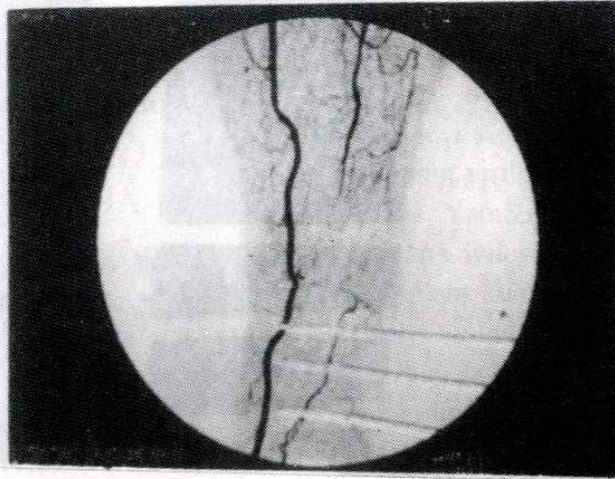
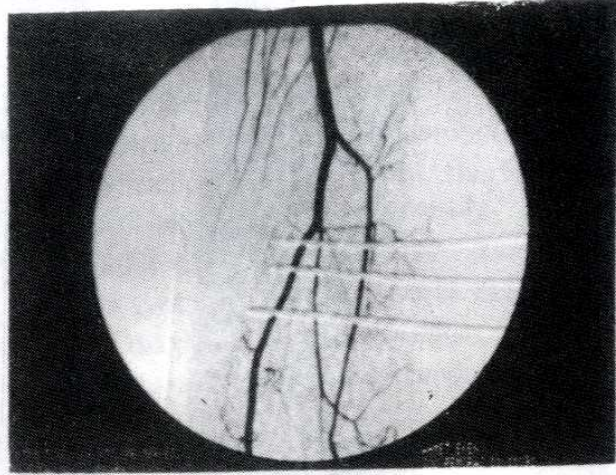
Fibulanın beslenmesi peroneal arter yoluyla iki şekilde olmaktadır. Birincisi, peroneal arterden ayrılan nutrisyen dal medullar beslenmeyi sağlamakta, ikincisi ise peroneal arter fibula boyunca sirküler tarzda muskuloperiosteal dallarla kortikal beslenmeyi sağlamaktadır. İşte bu ikincisi özellikle fibulanın kırıldığı vakalarda çok önem arz etmektedir (1,5). Yapılan deneysel çalışmalarda gösterilmiştir ki kırık iyileşmesinde transplantın vaskülarizasyonu recipient alanın vaskülarizasyonundan önemlidir. Hatta vaskülarize fibula çevre dokulardan izole edilse bile canlılığını korumakta ve kırık iyileşmesi normal olmaktadır.(5).

Peroneal arter pediküllü fibula greftinin "rolled over" tekniğiyle ipsilateral tibial defektlerinin onarımında kullanılması tekniğinin kolaylığı iyileşmenin erken ve hızlı olması ve komplikasyon riskinin en az olması nedeniyle uygun vakalarda tercih ve tavsiye etmekteyiz.

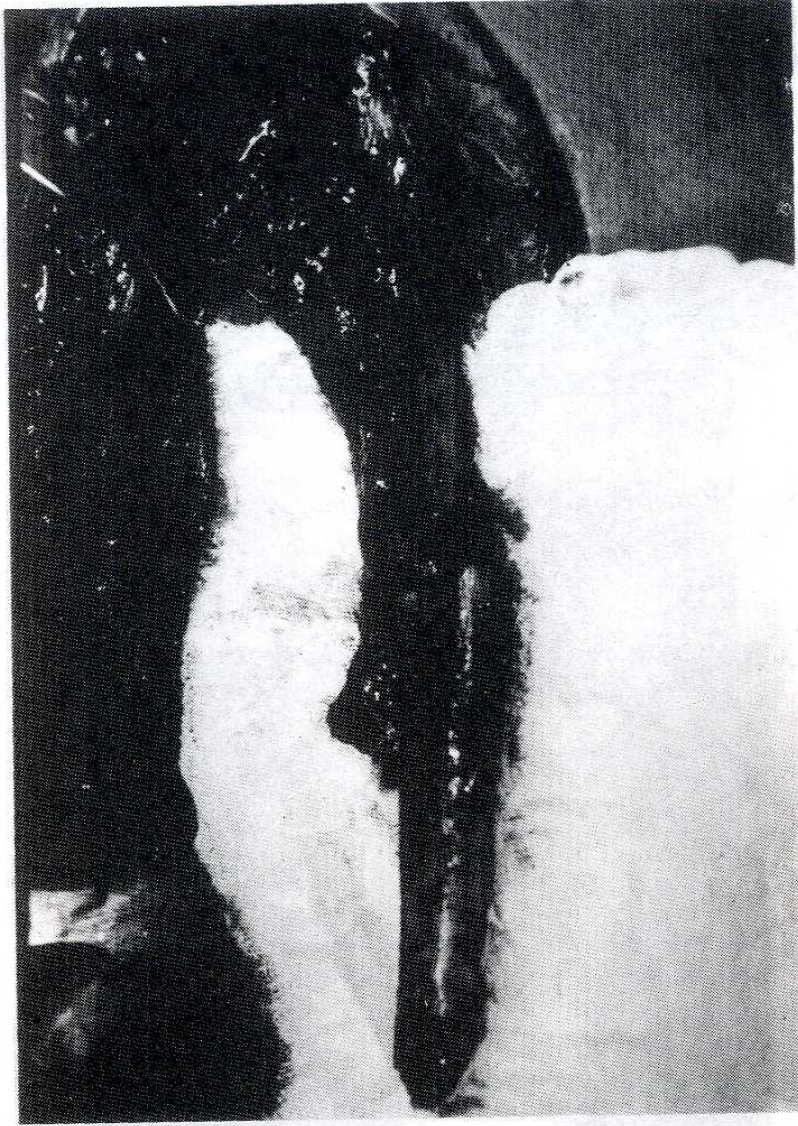


Resim 1a. Tibiadaki defekt alan.





Resim 1b. Ameliyat öncesi fibula pedikülünün anjiografik görünümü

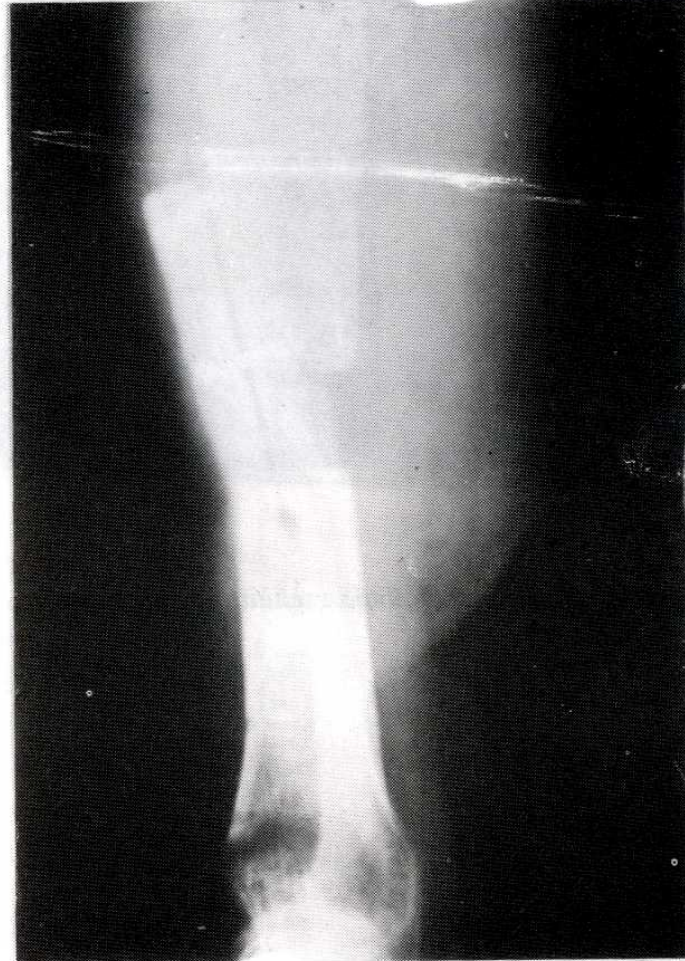


Resim 1c. Pedikliilli fibula greftinin hazirlanmasi



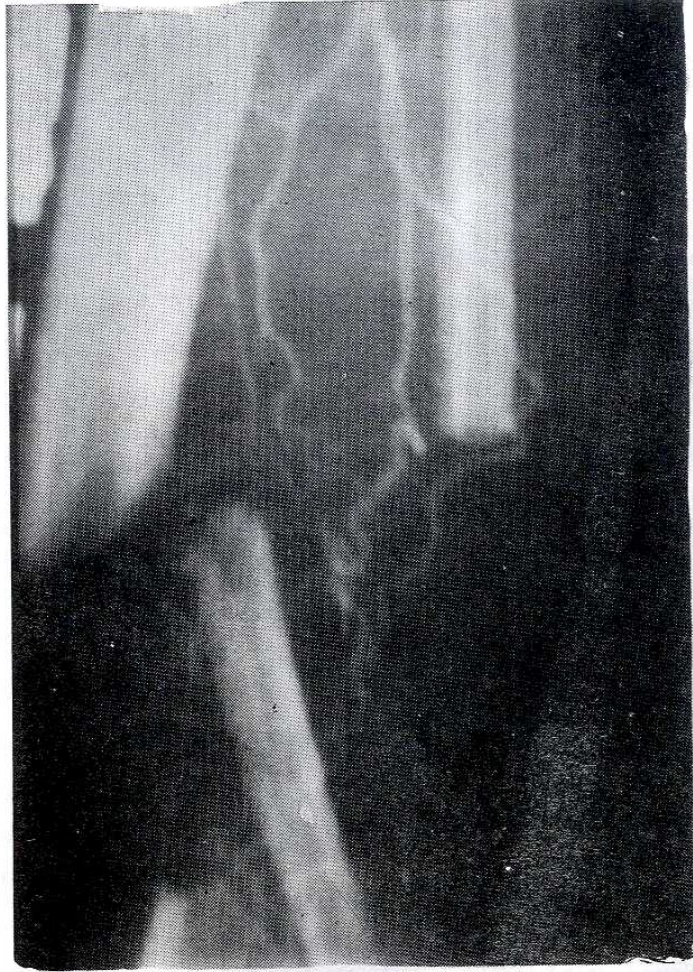

*Resim 1d. Fibulanın defekt alanına yerleştirilmesi*

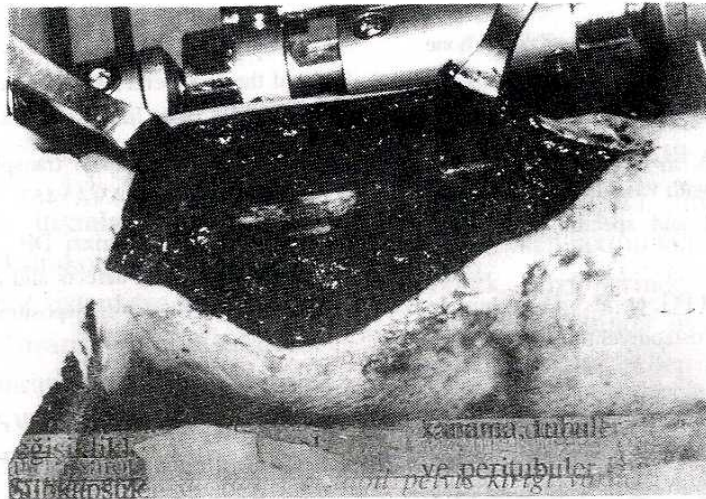


*Resim 1e. Ameliyat sonrası radyolojik görünüm*



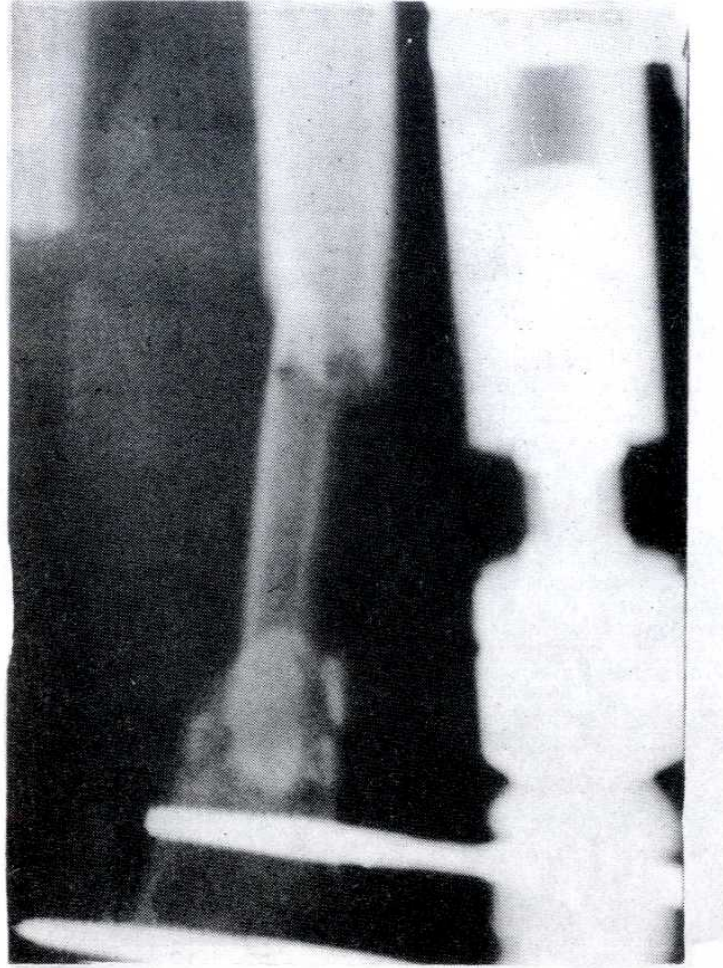


Resim 2a. Ameliyat öncesi fibula pedikülünün anjiyografik görünümü



Resim 2b. Fibulanın defekt alana yerleştirilmesi





Resim 2c. Ameliyat sonrası radyolojik görünüm

## KAYNAKLAR

1. Taylor GI, Millar GDH, Ham FJ: The free vascularised bone graft, a clinical extension of microvascular techniques. *Plast Reconst Surg*.1975, 55:533
2. Serafin D, Sabatier RE, Morris RL, Georgiade NG; Reconstruction of lower extremity with vascularized composite tissue:Improved tissue survival and specific indications. *Plast Reconst Surg* 1980, 66:230
3. Fitzgerald RH, Ruttle PE, Arnold PG, et al : Local muscle flaps in the treatment of chronic osteomyelitis. *J Bone Joint Surg* 1985, 67(A):175
4. Gordon L, Elaine JC: Treatment of infected non-unions and segmental defects of the tibia with staged microvascular muscle trasplantation and bone grafting. *J Bone Joint Surg* 1988, 70(A):377
5. Chacha PB, Ahmed M, Darwalla JS: Vascular pedicle graft of the ipsilateral fibula for nonunion of the tibia with a large defect. *J Bone Joint Surg* 1981, 63(B):244
6. Mc Cabe JO: Fibular transplants in tibial fractures. *J Bone Joint Surg* 1961, 43(A):462
7. Shapiro MS, Endrizzi DP , Cannon RM, Dick HM: Treatment of tibial defects and nonunions using ipsilateral vascularized fibular transposition. *Clin Orthop Rel Res* 1993, 296:207