

Sünnetli Distal Hipospadias Olgularında  
Uyguladığımız Cerrahi Yöntemler ve Sonuçların  
Değerlendirilmesi.

Dr. İbrahim ÇİVİ

ÖZET

Hipospadias, üretra meatusunun glans koronası ile perineum arasında bir yerde penisin ventral yüzünde açılması durumudur. Bu konjenital anomalinin % 70'i penis ventral yüzünün üçte bir distal bölümünde yer alır.

Distal hipospadiasın cerrahi tedavisi için son zamanlarda tarif edilen Beck-Hacker yönteminin modifikasyonu olan Baran ve eskiden beri kullanılan Bevan yöntemi vardır. Bu iki yöntemle yapmış olduğumuz 33 sünnetli distal hipospadias olgularının dökümü ve almış olduğumuz sonuçlar takdim edilmiştir.

SUMMARY

The Surgical Methods of the Circumcised Distal  
Hipospadias That We Have Used and Discussion About  
Their Results

Hipospadias is a condition which the opening of the urethra is on the ventral surface penis from corona of glans to the perineum. The opening of the meatus in this congenital anomaly was 70 percent on the distal part of the penis ventral surface. To relief this anomaly surgically there are two methods, first is Beck-Hacker is recently modified by Baran and the other was Bevan's which used older.

We constructed 33 Circumcised distal hipospadias cases by these two methods and in this article we discussed results.

## GİRİŞ

Hipospadias, uretra meatusunun glans penisteki normal yerinde olmayıp ventral yüzde perineuma kadar olan bölgede açılması durumudur. Ortalama 300 erkek doğumdan birinde değişik tipte hipospadias anomalisi görülmektedir(1,2). Radyolojik tetkiklerde hipospadias ile birlikte diğer urogenital anomalilerde fazla görülmektedir(3).

Hipospadias olgularında meatusun açıldığı yerin distalindeki bölümde uretra bulunmamakta ve yerinde atrofik bir deri, Bucks-Dartos fasciaları, corpus spongiosum artıklarından oluşan fibröz doku bulunmaktadır. Buradaki meatus hemen bütün olgularda ileri derecede dardır. Fibröz doku nedeniyle peniste ventrale doğru özellikle ereksiyonda ileri derecede belirginleşen chordee deformitesine neden olur (4). Erişkinde seksüel aktiviteye engel olabilen bu deformite distal hipospadias olgularında daha azdır (5). Proksimale kaymış olan meatus açılmalarında deformite daha belirgin ve cerrahi yöntem seçilmesinde önemli rol oynar. Hatta Barcat hipospadias anomalisini chordee deformitesini düzelttikten sonra meatusun açıldığı yere göre sınıflandırmayı uygun bulmaktadır (6).

Hipospadiaslı vakalarda ayakta miksiyon sakıncalı olduğundan oturarak miksiyon yapılmaktadır. Olguların % 70 inde görülen distal hipospadias tipe üç bölüme ayrılır. Bu ayırım tedavi yönünden önemlidir.

1- Balanik Distal Hipospadias (Meatus, glansta fakat normal yerinden daha ventralde açılmaktadır.)

2- Balano-penil Distal Hipospadias (Meatus, glans ile penis corpusunun başlangıcı olan sulkusta yer almaktadır.)



3- Anterior Penil Distal Hipospadias (Meatus, Penis corpusunun üçte bir distal bölümünde açılmaktadır.)

Tedavisi cerrahi olan doğmalık hipospadias olgularında 150 den fazla yöntem tarif edilmiş ve uygulanmıştır. Buna karşın herkes tarafından benimsenmiş kolay ve başarılı olabilecek yöntem tanımlanamamıştır. İslami bir adet olan sünnet olayı bu deformitenin tedavisinde olumsuz rol oynamaktadır(7).

Bu yazımızda sünnetli distal hipospadiaslar için uyguladığımız iki yöntemde almış olduğumuz sonuçlar açıklanacaktır.

### GEREÇ VE YÖNTEMLER

Son üç yıl içerisinde müracaat eden sünnetli 33 distal hipospadiaslı olgu ameliyat edilmiştir. Bu olgularda iki yöntem uygulanmıştır.

1- Baran Yöntemi: Beck ve Hacker tarafından 1897 de ayrı ayrı tarif edilen bu yöntem N.K. Baran tarafından 1981 yılında modifiye edilerek yayınlanmıştır (7). Bu yöntemde özellikle glansa yakın mea açılması olan olgularda meayı içeren longitudinal fuziform cilt kesisi ile uretra etraf dokularından serbestleştirilir. Glansta oluşturulan mustardé üçgeni ile genişletmek amacıyla posterior duvarı kesilmiş uretra içine bu üçgen sokularak suture edilir (7,8). Mustardé tünelinden geçirilerek genişlemiş, serbestçe glansa kadar gelebilen uretra mea oluşturacak şekilde glanstaki normal yerine suture edilir. Oluşturulan uretradan Foley sonda sokularak şişirildikten sonra ventral yüzdeki cilt suture edilerek ameliyata son verilir. (Şekil.1. a-b-c-d). Ameliyattan sonra glans penisten mons pubise derisine gem adını verdiğimiz ereksiyonu önleyici üç adet suture konularak sargılama yapılır. Bu yöntemle üç yıl içerisinde 15 olgu ameliyat edildi (Tablo-1).

Tablo-1: Baran (Modifiye Beck-Hacker) yöntemi ile ameliyat edilen olgular ve komplikasyonları.

		FOLEY SONDA ÇIKARMA SÜRESİ		KOMPLİKASYONLAR			
YAŞ GRUPLARI	OLGU SAYISI	İLK 5.GÜN	İKİNCİ 5.GÜN	TAM BOZULMA	FİSTÜL	NEDBE veya CHORDEE	MEA DARLIĞI
5-9	5	2	3	1	2	-	-
10-14	5	4	1	1	1	-	1
15-19	2	2	-	-	-	1	-
20 ve	3	2	1	-	1	-	-
TOPLAM	15	10	5	2	4	1	1

2- Bevan ve Mustardé yöntemi: Uretra meatusunun distal üçte bir corpus penis bölümünde olduğu ve chordee deformitesi olmayan olgularda uretrayı oluşturmak üzere penis ventral yüzünde Bevan (1917) tarafından tarif edilen lambo hazırlanır (1). Uretra bu lamboya bağlı olarak serbestleştirilir ve eğer varsa distaldeki chordee temizlendikten sonra uretra posterior duvarında vertikal kesi yapılarak mea genişletilir. Glansta Mustardé'nin (1965) oluşturduğu üçgen bipediküllü ventral glanuler lambonun altındaki geniş tünelden geçirilerek vertikal kesilip genişletilmiş meanın arka yüzünü oluşturacak şekilde suture edilir (1,9). Bu oluşturulmaya başlanmış uretradan Foley sokularak mesanede şişirilip ve ventral yüzü ise Bevan Lambosu ile oluşturulduktan sonra korpus kaverno- sumların üzerinden tam kalınlıkta serbestleştirilen deri orta hatta defekti kapatacak şekilde suture edilir(Şekil.2.a-b-c-d).



Yukarıda tarif edilen gem dikişleri konulduktan sonra ameliyata son verilir.

Bu yöntemle yine üç yıl içerisinde 18 olgu rekonstrükte edildi.

### SONUÇLAR

Son üç yıl içerisinde sünnetli distal hipospadias nedeniyle ameliyat ettiğimiz 33 hastanın 15 inde mea koronal seviyede veya bu bölgenin yakın proksimalinde ise Baran yöntemi uygulanmıştır. Tablo.1.

Bu grupta en küçük hastamız 5 yaşında, en büyüğü ise 20 yaşında idi. Gurubun çoğunluğu (%66) 14 yaşın altında idi. Bu grupta iki olguda (%13) enfeksiyon nedeniyle erken komplikasyon olarak tam açılma meydana geldi. Fistül ise 4 olguda (% 26) gelişti fakat operasyondan üç ay sonra yapılan fistül onarımında başarısız olgumuz yoktu. Kordiyeye benzer nedbe oluşumu bir olguda (%6),Mea darlığı ise bir olguda (%6) gelişti. Bu geç komplikasyonlar daha sonra yapılan müdahaleler ile giderilmeğe çalışıldı. Konulmuş Foley sondası 10 olguda (%66) ilk beş günde, olguların 5 inde (%33.3) ikinci beş gün içinde çıkarıldı. Tablo.1.

Meanın koronal seviyenin proksimalinde bir yerde açıldığı ikinci grup distal hipospadias olgularımızın sayısı 18 idi. Bu hastalarımıza Bevan-Mustardé yöntemi uygulandı. Tablo-2. Bu grupta da en küçük olgumuz 5 yaşında en büyük olgumuz 26 yaşında idi. Yine gurubun çoğunluğu 14 yaşın (%61) altında idi.Erken komplikasyon olarak bir olgumuzda (%5.5) enfeksiyon nedeniyle tam açılma, üç olgumuzda (%16.6) fistül gelişti. Kordiyeye benzer nedbe oluşumu bir olgumuzda (%5.5),Mea darlığı ise yine bir olgumuzda (%5.5) gelişti. Bu geç komplikasyonlarda sonra uygun girişimlerle giderilmeğe çalışıldı.Konulmuş

Tablo-2: Bevan ve Mustardé yöntemi ile ameliyet edilen olgular ve komplikasyonları.

YAŞ GURUP- LARI	OLGU SAYISI	FOLEY SONDA ÇIKARMA SÜRESİ		KOMPLİKASYONLAR			
		İLK 5.GÜN	İKİNCİ 5.GÜN	TAM BOZULMA	FİSTÜL	NEDBE veya CHORDEE	MEA DARLIĞI
5-9	7	4	3	1	1	-	1
10-14	4	3	1	-	-	-	-
15-19	5	2	3	-	1	-	-
20 ve -	2	1	1	-	1	1	-
TOPLAM	18	10	8	1	3	1	1

Foley sondası 10 olguda (%52.7) ilk beş günde, olguların 8 inde (%42.2) ikinci 5 günde çıkarıldı. Tablo.2.

### TARTIŞMA

Middle ve Proksimal hipospadias olguları için birçok re-konstrüksiyon yöntemi olmasına karşın sünnetli distal hipospadias vakalarında tek oturumda onarım yöntemleri sınırlıdır. Eski olan Beck ve Hacker yöntemi bazı sakıncalarından dolayı terk edilmiş ve çoğu cerrah koronal düzeydeki dar olan mea'ya sadece meatotomi uygulamayı tercih etmektedir (2).

Distal hipospadias için eğer sünnet yapılmış ise bugün geçerliliğini koruyan cerrahi teknik Bevan'ın tarif ettiği yöntemdir. Fakat glansta geniş mea oluşturmak için yapılan müdahale sırasında üç tane üçgene yerine Mustardé'nin tarif ettiği bir üçgen ve bipediküllü ventral lambo damarsal yönden



en emniyetlisidir. Dolayısıyla Bevan'ın tarif ettiği uretra-  
nın ventral yüzünü oluşturan cilt lambosuna Mustardé, Horton,  
Devine ve Baran'ın yaptığı modifikasyon en uygunu olacaktır  
(1-4).

Baran, Beck ve Hacker'in unutulmuş tekniklerine glansta  
bu modifikasyonu uygulayarak tekrar popularize etmiştir ve  
haklı olarak tarafımızdan bu yönteme Baran yöntemi denilmiş-  
tir<sup>7</sup>.

Sünnetli olgularda ventral yüzde oluşturulan deri defek-  
tini kapatmak için kullanılan sünnet derisi mevcut olmadığın-  
dan Obmredanne veya Byars tekniği yapılamayacaktır (8,10).

Koronal düzeydeki hipospadias olgularında ventral eyri-  
liğe neden olan kordi çok nadirdir (5). Bu nedenle cinsel te-  
ması rahat yapılabilir fakat ejakülatın serviks veya poste-  
rior forniks bölgesine atılamaması sonucu çocuk sahibi oluna-  
bilmesi tesadüfidir. Mayo bir yazısında çok enteresan bir  
gözlemine şöyle açıklamaktadır: "Hamileliği önlemek için Af-  
rika ve Avustralya kabilelerinde erkekler uretrada fistül  
oluşturmaktadırlar"(7).

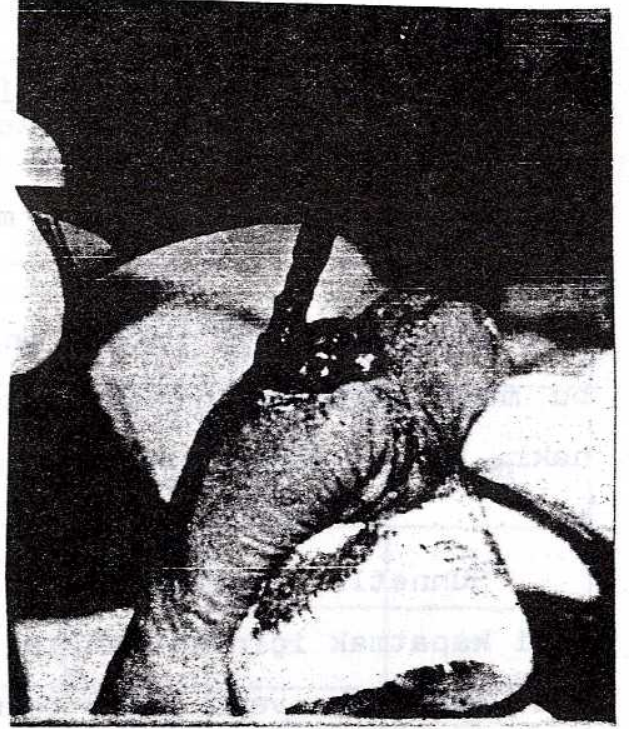
Distal sünnetli hipospadiaslı 33 olgudan üç tanesinde  
(%9) tam bozulma ve 7 tanesinde (%21) fistül oluşmuştur. Bu  
sonuç kaynaklarda ileri plastik cerrahi merkezlerinde alınan  
sonuca uyum göstermektedir. Fistül sonradan onarılarak düzel-  
tildiği için başarısızlık olarak alınmaz ise başarı oranının  
çok yüksek olduğu görülür. Bunun nedeni halen ileri merkez-  
lerde kullanılmayan fakat tarafımızdan kullanılan Baran yön-  
temi olasılığındandır.

Baran ve Bevan teknikleri arasında toplam komplikasyon  
yönünden karşılaştırma yapıldığında Bevan tekniği ile yaptığımız  
onarımlarda daha başarılı olduğumuz görülürse de bu çok  
önemli bir fark oluşturmamaktadır.

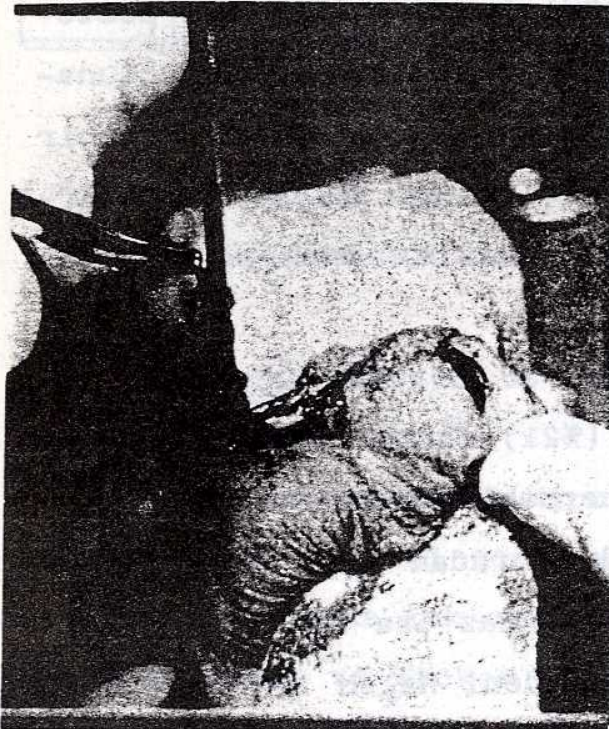



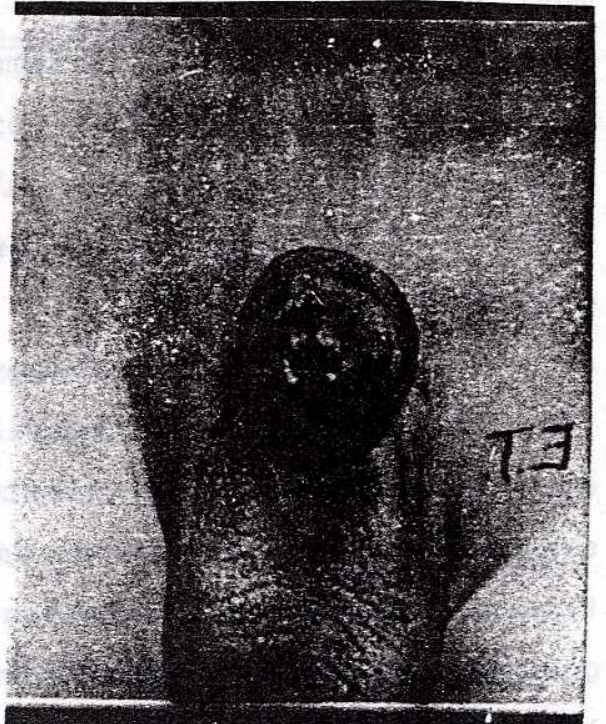Şekil-1: a.Koronal Düzeyde Distal Hipospadias Olgusu



Şekil-1: b.Etraf Dokularından serbestleştirilmiş Uretra (Baran Yönt.)

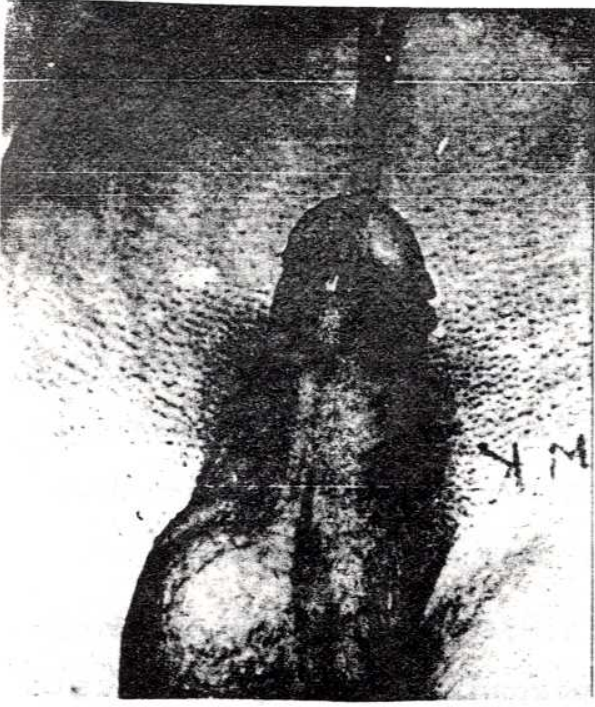


Şekil-1: c.Serbestleştirilmiş Uretra ve Glansta Oluşturulan Mustardé Flebi(Baran Yönt.)

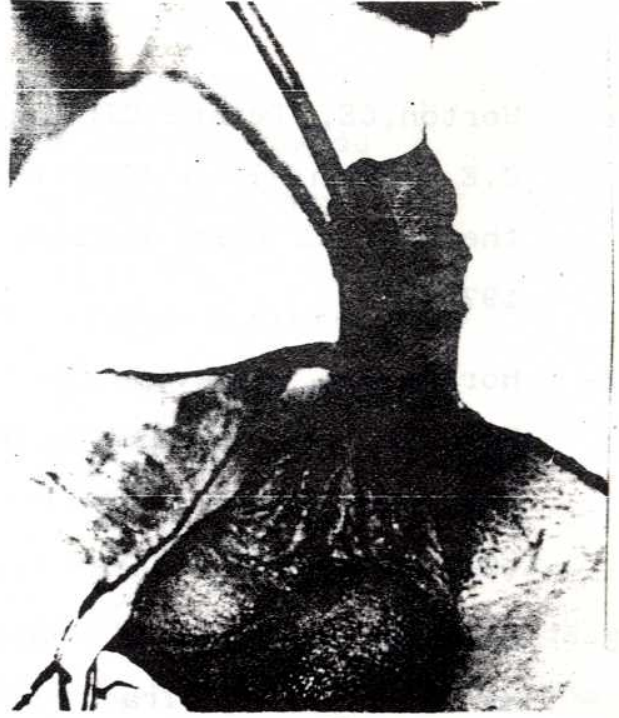

Şekil-1: d.Baran yöntemi ile Rekonstrükte edilmiş Distal Hipospadias.





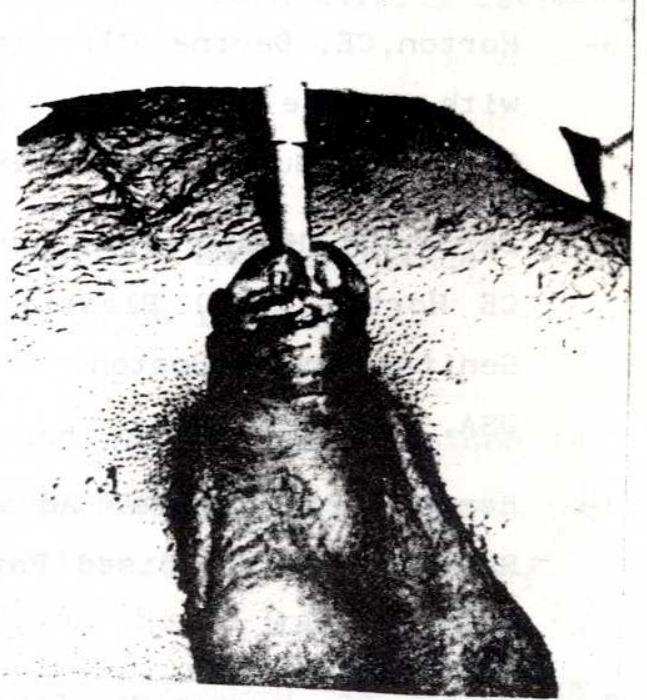
Şekil-2: a. Distal Hipospadias olgusunda Bevan Lambosunun Çizimi



Şekil-2: b. Bevan lambosu ve Mustardé lambosunun hazırlanışı



Şekil-2: c. Olgunun Bevan-Mustardé yöntemi ile tamamlanmış Hali.



Şekil-2: d. Olgunun Sütürleri alınmış hali.



## KAYNAKLAR

- 1- Horton,CE, Devine,CJ: Hypospadias-One Stage Repair. In C.E Horton (Ed.) Plastic and Reconstructive Surgery of the Genital Area. Boston. Little, Brown Comp. Page. 273. 1973.
- 2- Horton,CE, Devine,CJ, Adamson,JE, Carraway,JH.: Hypospadias, Epispadias and Extrophy of the Bladder. In Grabb WC (Ed.). Plastic Surgery. Boston. Little Brown Comp. Page 855. 1979.
- 3- Rozenman,J, Hertz,M, Boicahis,H: Radiological Findings of the Urinary Tract in Hypospadias. A Report of 110 Cases. Clin. Radiol. 30:471, 1979.
- 4- Baran,NK,: Hipospadias Tedavisinde Uyguladığımız Cerrahi Yöntemler ve Postoperatif Bakım.GATA Bülteni 19:255,1977.
- 5- Horton,CE, Devine CJ: Simulated Erection of the Penis with Saline Injection: A Diagnostic Maneuver. Plast. Reconstr. Surg. 59:670, 1977.
- 6- Barcat,J: Hypospadias-Current Concepts of Treatment. In CE Horton (Ed.) Plastic and Reconstructive Surgery of Genital Area. Boston. Little Brown Comp.Page.254.1973. USA.
- 7- Baran NK,: Urethral Advacement for Distal Hypospadias Repair in Circumcised Patients. Plast. Reconstr. Surg. 70:496, 1981.
- 8- Bialas RF, Horton CE, Devine CJ: The Adaptability of the Glans Flap in Hypospadias Repair. Plast. Reconstr. Surg. 60:416, 1977.
- 9- Mustardé JC : One Stage Correction of Distal Hypospadias and Other People's Fistulae.Br.J.Plast.Surg.18:413,1965.
- 10- Byars,LT.: Surgical Repair of Hypospadias. Surg. Clin. North Am. 30:1371, 1950.