

İNFAANT VE ÇOCUKLARDA NORMAL DALAK BOYUTLARININ ULTRASONOGRAFİ İLE İNCELENMESİ

Dr. Serdar KARAKÖSE*, Dr. Ahmet KAYA**, Dr. Serdar TARHAN*, Dr. Aydın KARABACAKOĞLU**,
Dr. Bilge ÇAKIR*, Dr. Kemal ÖDEV*

* S.Ü.T.F. Radyoloji Anabilim Dalı,

** S.Ü.T.F. İç Hastalıkları Anabilim Dalı

ÖZET

Çalışmamızda değişik yaş gruplarındaki çocuklarda normal dalak boyutlarını saptamada basit ve kolay uygulanabilir bir yöntem olan ultrasonografinin etkinliğini belirlemeyi amaçladık. Dalakla ilgili olmayan batın, pelvik, kranial problemleri nedeniyle ultrasonografik incelemeleri yapılan 2 gün ile 20 yaş arasındaki 250 hastada ölçümler yaptık. Tüm olgularda böbrekler ve karaciğer normal ultrasonografik görünümdeydi. Dalak kubbesi ile alt ucu arasındaki en büyük longitudinal mesafeyi hastanın normal solunumu sırasında dalak hilusunuda içeren koronal görüntülerde saptadık. Dalağın longitudinal uzunluğunun yaş, boy ve ağırlık ile bağıntılarını araştırdık. Ayrıca çeşitli yaş gruplarındaki çocuklarda normal dalak longitudinal uzunluğunun üst sınırını belirledik. Bu değerler ilk üç ay için 6 cm, 6 aya kadar 6.5 cm, 2 yaşa kadar 7.0 cm, 4 yaşda 10 cm, 15 yaşda 11.0 cm, 15-20 yaş arasında ise kızlar için 11.5 cm, ve erkekler için 13 cm dir. Dalakla ilgili patolojisi olduğu bilinen rastgele seçtiğimiz 17 olguda longitudinal çap o yaş grubu için elde ettiğimiz normal değerlerden daima büyüktü.

Anahtar Kelimeler: Dalak, ultrasonografi, hacim, boyut, çocuk, infant.

SUMMARY

Ultrasonographic examination of normal splenic size in infants and children

The aim of our study was to establish guidelines for normal splenic size of different ages by using a simple and reproducible sonographic method. Two hundred fifty patients from 2 days to 20 year old, had sonography because of abdominal, pelvic and / or cranial problems unrelated to the spleen. Findings on sonograms of the liver and kidneys were normal in all cases. The greatest longitudinal distance between the dome of the spleen and the tip was measured by obtaining a coronal view that included the hilum, while the patient was breathing quietly. The longitudinal distance of spleen correlated with age, height and weight. Also, we determined the upper limit of normal splenic length in infants and children: splenic length no greater than 6 cm at 3 months, 6.5 cm at 6 months, 7 cm at 2 years, 8 cm at 4 years, 8.5 cm at 6 years, 9 cm at 8 years, 9.5 cm at 10 years, 10 cm at 12 years, 11 cm at 15 years, between 15-20 years for girls 11.5 cm and for boys 13 cm. Seventeen patients with known abnormalities of the spleen were randomly selected and the length of the spleen exceeded the upper limit of normal for that age.

Key Words: Spleen, ultrasonography, US, volume, size, children, infant.

GİRİŞ

İnvivo olarak dalak boyutlarının tesbit edilebilmesi, dalak ile ilgili hastalıkların teşhis, tedavi ve prognozlarının takibinde önemlidir. Batının fizik muayenesi

sırasında perküsyon ve palpasyonla dalak boyutlarının saptanması net sonuçlar vermemektedir. Bu yöntemlerle belirgin splenomegalilerde bile yanılmalara düşülebilmektedir (1). Radyolojik ve sintigrafik in-

Haberleşme Adresi: Dr. Serdar KARAKÖSE, S.Ü.T.F. Radyoloji Anabilim Dalı, KONYA.

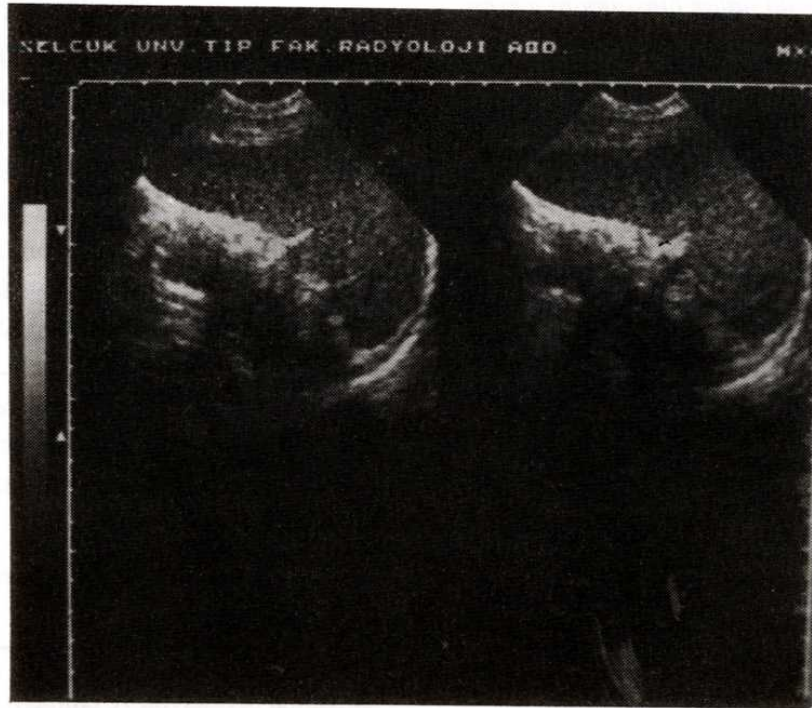
celemelerde kullanılan ışınlar özellikle çocuklar için zararlıdır. Böylece bu inceleme yöntemleri dalak boyutlarını belirlemede ilk tercih olmamalıdır (1-2). Rutin kullanımına karşın zararlı etkisi saptanmamış olan ultrasonografi ile yapılan ölçümler sonrası çocuklarda dalak hacminin hesaplanması, kullanışsız ve zaman kaybına neden olan, böylelikle de klinik kullanımı pratik olmayan bir yöntemdir (3). Gayemiz yenidoğan ile 20 yaş arasındaki çeşitli yaş gruplarında pratik, gerçekçi bir ultrasonografik yaklaşımla dalak boyutlarında alt ve üst sınırlar ile, ortalama bir değerini saptanmasıdır.

MATERYAL METOD

Temmuz 1992-Mayıs 1993 tarihleri arasında karın ağrısı, üriner enfeksiyon gibi dalakla ilgisi olmayan abdominal veya pelvik şikayetleri nedeniyle ultrasonografik incelemeleri istenen infant ve çocuklarda bu çalışmayı yaptık. Yenidoğan grubundaki hastaların beşinde ise istenen tetkik kranial ultrasonografik incelemeydi.

Çalışmamızda SAL 77 ve SAL 50 (Toshiba, Tokyo) ultrasonografi cihazları ve 3.75 mHz, 4.00 Mhz, 7.5 Mhz'lik probalar kullanıldı.

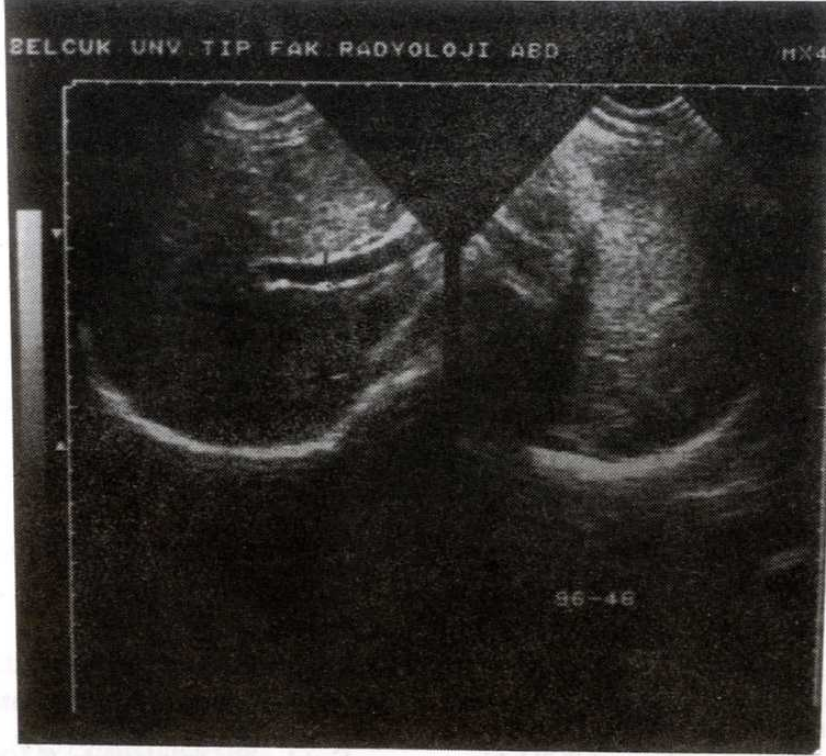
Yenidoğan ile 20 yaş arası 122'si erkek olan 250 hastada dalağın en büyük longitudinal çapını ölçtük. Tüm inceleme yapılan hastalarda dalak ve karaciğerde, gastrointestinal sistemde, hematolojik sistemde; onkolojik ve travmatik bir patolojiye ait öykü yoktu. Ultrasonografide karaciğer ve böbrek parankimi tabii olup; bu organların şekil, boyut ve lokalizasyonları normaldi. Dalak boyutları hasta sırt üstü ve sol ön oblik pozisyonda yatarken, yüzeysel solunum sırasında, dalak hilusunuda içeren koronal görüntüler üzerinde ölçüldü. 224 hastada dalak longitudinal uzunluğu yanısıra hilus düzeyinde buna dik açıyla dalak genişliğiyle saptandı (Resim 1). Dalağın en uzun longitudinal çapı ile yaş, sex, boy ve kilo arasındaki bağıntı araştırıldı. Değişik yaş, boy, kilo ve cinsiyetteki çocuk ve infatların dalak longitudinal çap değerleri grafiklerde işaretlendi.



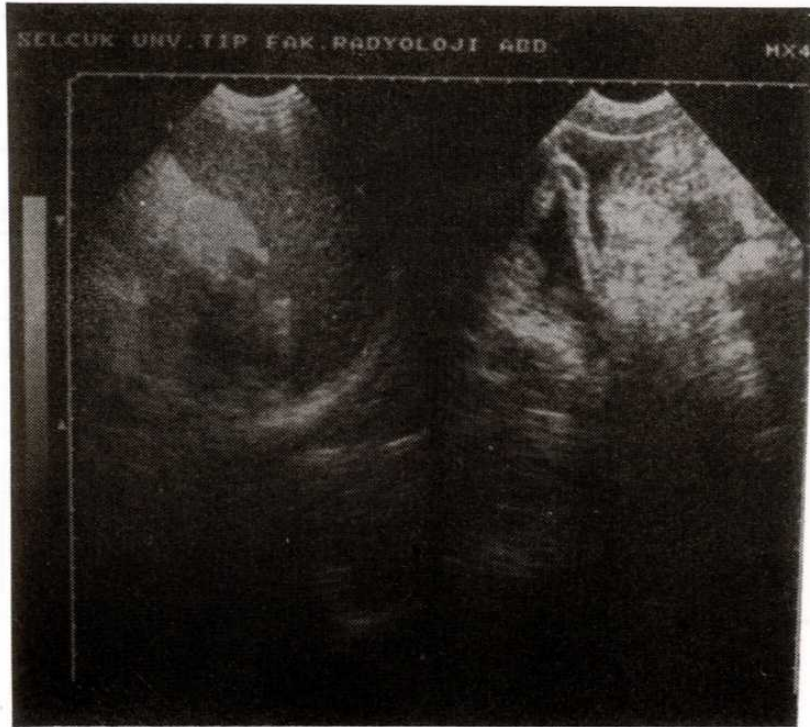
Resim 1 : 17 yaşında, 49 kg ağırlığında, 158 cm boyunda kız çocuğu. Dalak longitudinal çapı 9.5 cm (Normal olgu).

Klinikte splenomegalisi tesbit edilen hastaların onyedisinde aynı ölçümler yapıldı (10 K, 7E). Splenomegali'li hastaların sekizi 7 yaşın altındaydı. Olguların altısında ITP (Resim 2), beşinde, lösemi

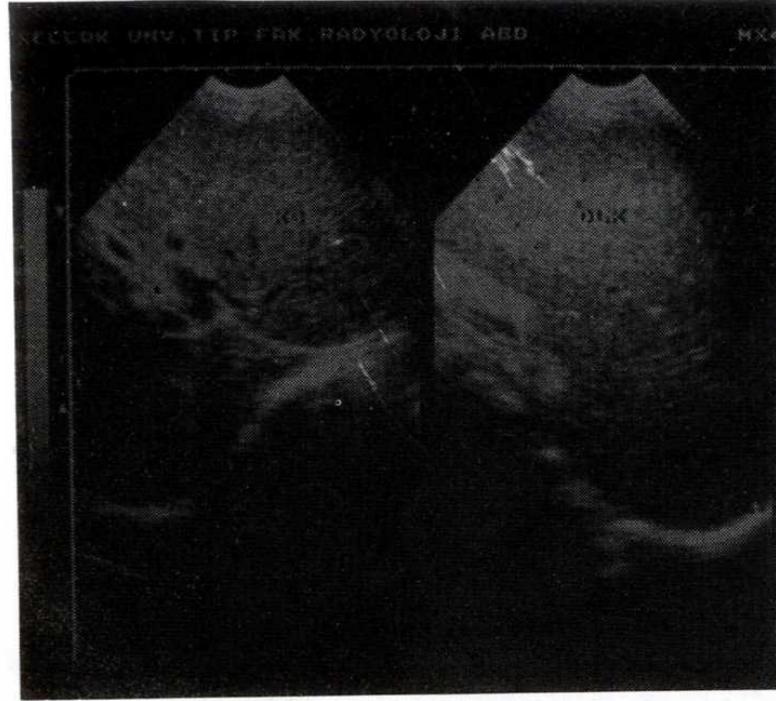
veya lenfoma, üçünde portal hipertansiyon, ikisinde viral enfeksiyon vardı (Resim 3). Bir olguda ise karaciğer parankim yetmezliği ile birlikte splenomegali vardı (Resim 4).



Resim 2 : 7 yaşında, 19 kg ağırlığında, 110 cm boyunda kız hasta. Dalak longitudinal çapı 9.6 cm. (Normal üst sınırı 8.5 cm) Tanı: ITP



Resim 3 : 4 yaşında, 15 kg ağırlığında, 102 cm boyunda erkek hasta. Dalak longitudinal çapı 9.6 cm (Normalin üst sınırı 8.0 cm.). Tanı: Viral enfeksiyon.



Resim 4 : 10 Yaşında, 31 kg ağırlığında, 120 cm boyunda kız hasta. Dalak longitudinal çapı 17.6 cm (Normalin üst sınırı 9.5 cm) Tanı: KC parankim yetmezliği.

SONUÇLAR

Dalak boyutlarına karşı olguların vücut ağırlıkları şekil 1'de, boyları Şekil 2'de ve yaşları şekil 3'deki grafiklerde işaretlenmiştir. Hastaların longitudinal dalak çapı ile yaşları ($r=0.0709$) ve boyları ($r=0,736$) arasında orta derecede logaritmik bağıntı saptandı.

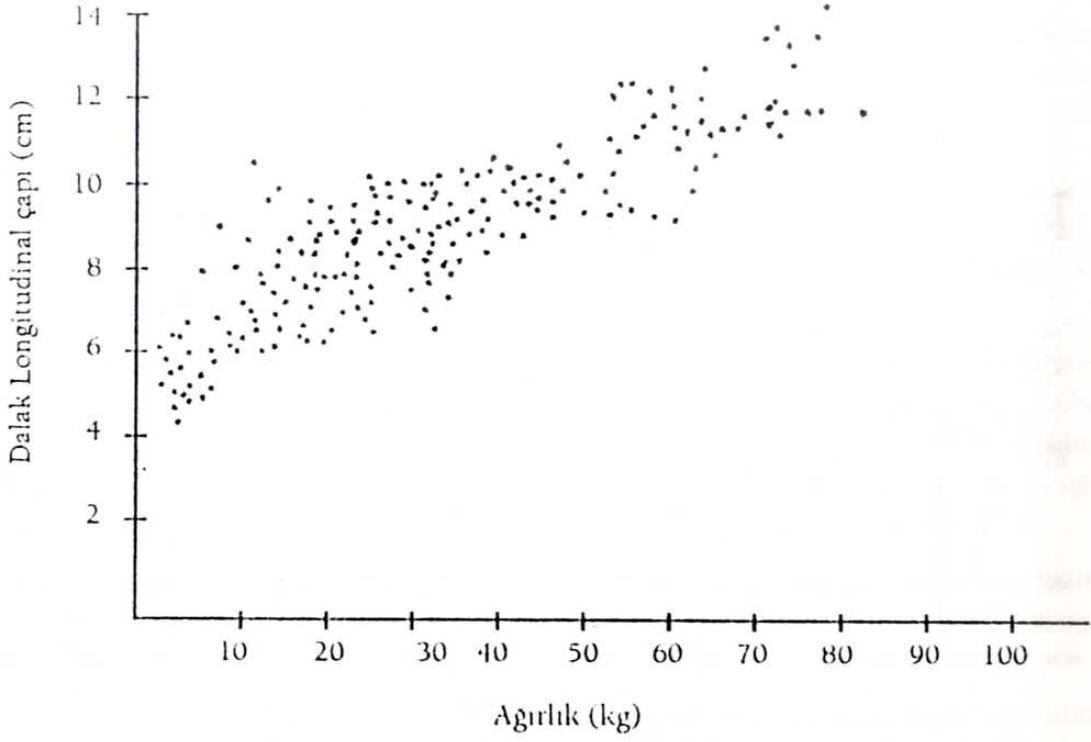
Olguların ağırlığı ile ($r=0.782$) dalak longitudinal çapı arasında iyi derecede bir bağıntı belirlendi.

Farklı yaş gruplarında %10 ve % 90 persantile giren dalak boyutları, o yaş grubu için ortalama değerler, ve tahmini üst sınırlar Tablo 1'de gösterilmiştir. 15 yaş grubuna kadar dalak boyutlarında kızlar ile erkekler

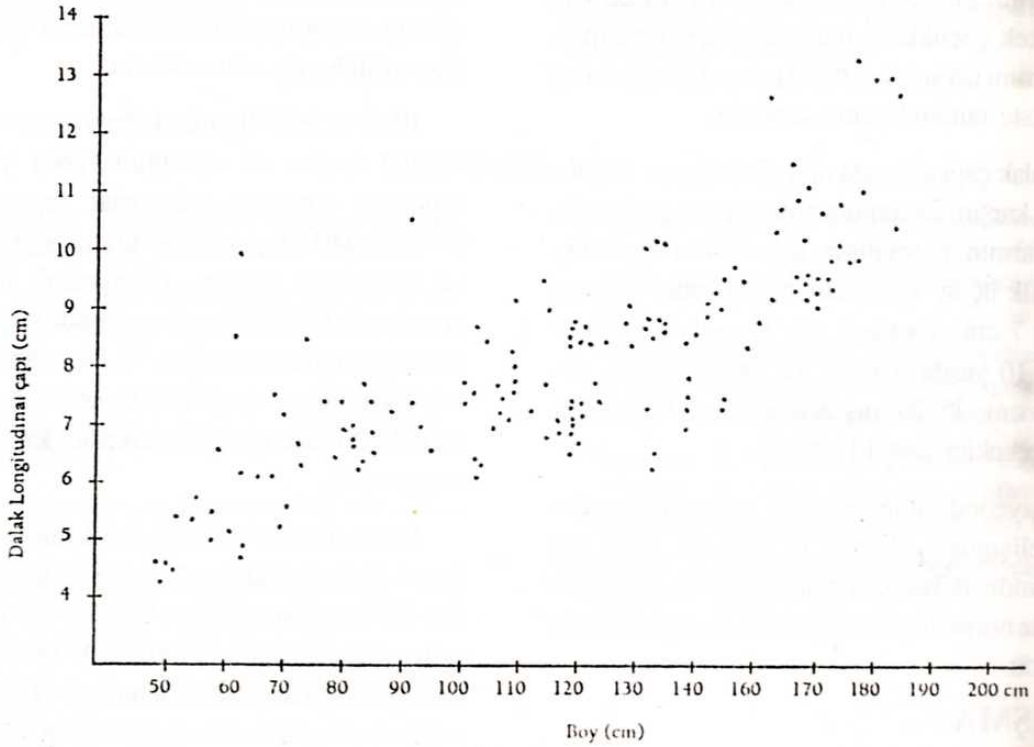
Tablo 1: 250 infant ve çocukta yaş ve longitudinal dalak boyutları

	Longitudinal dalak çapı (cm)			Tahmini Üst Sınır
	%10	Ortalama	% 90	
0-3 ay (10)n	3.7	4.6	5.6	6.0
3-6 ay (12)	5.0	5.7	6.2	6.5
6-12 ay (15)	4.7	5.8	6.7	7.0
1-2 yaş (15)	5.3	6.2	6.8	7.0
2-4 yaş (19)	6.5	7.1	7.5	8.0
4-6 yaş (19)	6.8	7.4	8.4	8.5
6-8 yaş (39)	6.9	7.6	8.8	9.0
8-10 yaş (17)	7.4	8.4	9.1	9.5
10-12 yaş (22)	8.0	8.8	9.5	10.0
12-15 yaş (38)	8.9	9.7	10.7	11.0
15-20 yaş (44) E	11.2	12.2	12.9	13.0
K	9.9	10.2	11.2	11.5

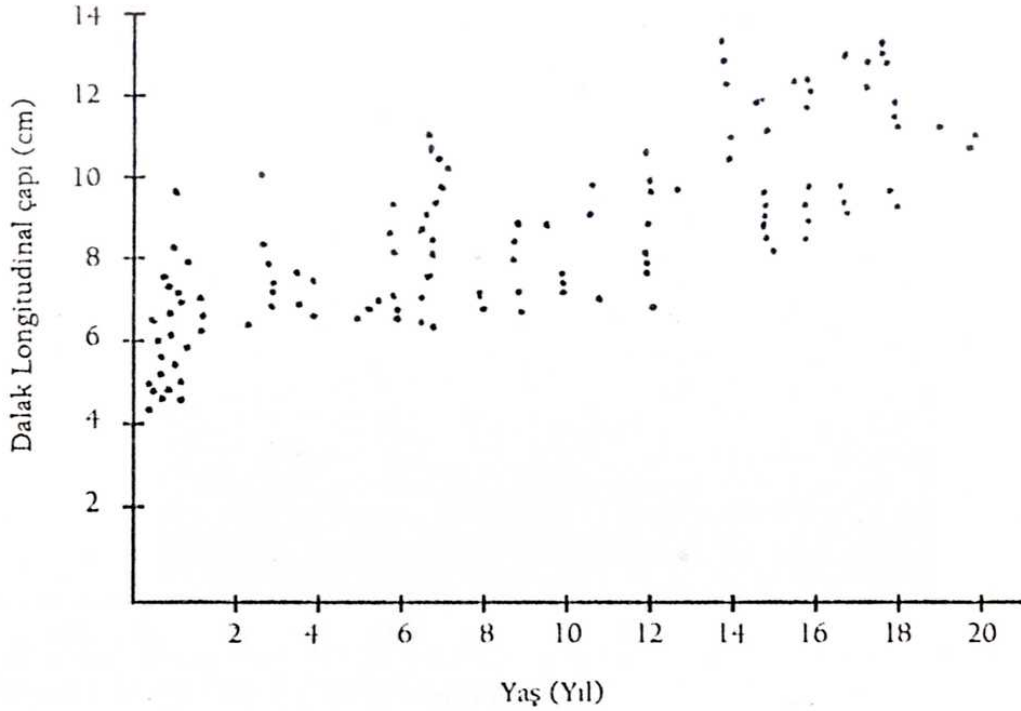
n: olgu sayısı



Şekil 1. Olguların ağırlıklarına (kg) karşı dalak boyutları işaretlenmiştir. Logaritmik korelasyon iyi derecede bağıntıyı ($r:0.7815$) göstermektedir.



Şekil 2. Olguların boylarına (cm) karşı dalak boyutları işaretlenmiştir. Logaritmik korelasyon orta derecede bağıntıyı göstermektedir.



Şekil 3. Olguların yaşlarına (yıl) karşı dalak boyutları işaretlenmiştir. Logaritmik korelasyon orta derecede bağıntıyı ($r:0.7092$) göstermektedir.

arasında belirgin bir farklılık saptanmadı. 15-20 yaş grubunda erkek çocukların dalak boyutları kızlardan fazla idi. Tahmini üst sınırları % 90 persantil değerlerini 0.5 veya 1 üste tamamlayarak saptadık.

Yaş ile dalak çapı arasında orta derecede bir bağıntı saptamamıza karşın, toplumumuzda her yaş grubu için dalak boyutlarının normalinin üst sınırını saptadık. Bu değerler ilk üç ay için 6 cm, 6 aya kadar 6.5 cm, 2 yaşa kadar 7 cm, 4 yada 8 cm, 6 yaşda 8.5 cm, 8 yaşda 9 cm, 10 yaşda 9.5 cm, 12 yaşda 10 cm, 12-15 yaşda 11 cm, 15-20 yaş arasında ise kızlar için 11.5 cm ve erkekler için 13 cm dir.

Fizik muayenede splenomegali saptanan hastalar arasından gelişigüzel seçilen 17 hastada, aynı yaş grubu içerisinde dalak boyutları, sağlıklı kişilerde belirlediğimiz normalin üst sınırından en az 1cm fazla olarak ölçüldü.

TARTIŞMA

Ultrasonografi infant ve çocuklarda dalak incelemelerinde basit, pratik ve ucuz bir yöntemdir.

İnceleme sırasında CT ve sintigrafide olduğu gibi ionizan ışınlarla ihtiyaç duyulmaması ultrasonografinin uygulama alanını daha da artırmaktadır.

1960 ve 1970'li yıllarda bazı araştırmacılar dalağın normal hacim ve ağırlığını farklı yaş gruplarında saptamak amacıyla çalışmalar yapmışlardır (4,5,6). Dehand 440 otopside dalakların ağırlıklarını ölçmüş ve hastaların yaşları, cinsiyetleri ile bağıntılarını araştırarak(6), 20-29 yaşlar arasında ve 60 yaşın üstünde dalak ağırlığının azaldığını; 30-59 yaşlar arasında kısmen sabit kaldığını, erişkinlerde ise aynı yaş grubunda kadınların dalak ağırlığının erkeklerden daha az olduğunu saptamıştır.

Daha sonraki yıllarda ise dalak hacim, ağırlık ve boyut ölçümleri sintigrafi ve US ile yapılmaya başlamış. Isı ile hasarlanmış ve 113 m. In ile işaretlenmiş eritrositlerle yapılan sintigrafik incelemelerde dalak hacim ve ağırlıkları belirlenmiştir (1,2). Markizs dalak volümü ile yaş ve vücut ağırlığı arasında zayıf lineer bir korelasyon gözlemlemiştir (2).

Zhang ultrasonografi ve sintigrafi ile hematolojik

hastalığı olan 14 kişide dalakların uzunluk, alan, hacim ve ağırlıklarını ölçmüş ve bunları splenektomi sonuçları ile karşılaştırarak, ağırlığa ait $A=V \times 1.04 \text{ gr/cm}^3$ (SD B.0.016 gr/cm^3) formülünü geliştirmiştir. Bütün parametreler arasında bağıntı saptamakla beraber en fazla longitudinal çap ölçümlerinin splenektomi sonucu ölçümlerle uyumlu olduğunu saptamış ve bu ölçümlerde daha pratik yöntem olan ultrasonografinin kullanılmasını önermiştir (1).

Dittrich çocukluk çağındaki 194 sağlıklı olguda ultrasonografi ile dalak volüm ölçümleri yapmış ve volüm ile çocukların boyu arasındaki lineer korelasyonu göstermiştir (3).

Niederu ultrasonografi ile 18 yaş üstü 915 sağlıklı olguda dalak için üst sınırları belirlemiş, dalağın ileri yaşlarda küçüldüğünü; kadınların dalaklarının aynı yaş grubunda erkeklerden daha küçük olduğunu ölçmüştür (7).

Schlesinger 1 gün ile 18 yaş arasındaki normal 48 çocuğun dalak hacimlerini CT ile ölçmüş ve bunların yaş, vücut ağırlıkları ile ilişkisini araştırmış, dalak hacmi ile vücut ağırlığı arasında lineer bir bağıntı saptamış ve splenomegali tanısında kullanılacak standart değerler belirlenmiştir (8).

Rosenberg yeni doğan ile 20 yaş arasındaki sağlıklı infant ve çocuklarda US ile dalak longitudinal boyutunu ölçerek; bunların yaş, boy, cinsiyet ve vücut ağırlıkları ile ilişkilerini araştırmıştır. Dalak longitudinal çapı ile yaş arasında ($r=0.7$) orta derecede; boy ($r=0.73$) ve vücut ağırlığı ($r=0.78$) ile iyi derecede bir korelasyonu olduğunu göstermiştir (9). Splenomegalili olguların tümünde longitudinal çap normal değerlerin üzerinde bulunmuştur.

Öte yandan Andrew ayırıcı tanısında güçlük çekilen sol üst kadranda kitlesi olan yedi olguda ultrasonografi ile dalak varyasyonlarını göstermiş olup, bu varyasyonların dördü CT'de, altısı ise sintigrafide saptanabilmiştir (10).

Çalışmamız sonunda, dalak longitudinal çapı ile hastanın ağırlığı arasında iyi bir korelasyon, yaş ve boyu ile ise orta derecede bir korelasyon saptadık.

Çeşitli yaş gruplarında dalak longitudinal çapı için normal değerlerin üst sınırını belirledik. Rutin kullanımda dalak volüm ve ağırlık hesaplamalarının zaman alıcı bir işlem olması nedeniyle, yalnız longitudinal çapın ölçülmesinin splenomegali tanısında yeterli olabileceğini saptadık; US ve CT ile volüm hesaplamalarının gereken olgularda yapılmasının daha yararlı olacağı kanısındayız.

KAYNAKLAR

1. Zhang B, Lewis SM. Use of radionuclide scanning to estimate size of spleen in vivo. J. Clin Pathol 1987; 40: 508-511.
2. Markisz JA, Treves ST, Dawis RT. Normal hepatic and splenic size in children: scintigraphic determination. Pediatr Radiol 1987; 17: 273-276.
3. Dittrich M, Milde S, Dinkel E, Baumann W, Wietzel D. Sonographic biometry of liver and spleen size in childhood. Pediatr Radiol 1983; 13: 206-211.
4. McCormick WF, Koshgarin M. The weight of the adult human spleen. Am J Clin Pathol 1965; 43: 332-333.
5. Meyer WV, Peter B, Salth K. Die Organgewichte in den höheren Altersstufen (70-92 Jahre) in ihrer Beziehung zum Alter und Körpergewicht. Virchows Arch 1963; 37: 17-32.
6. De Lond FH. Normal spleen size. Radiology 1970; 97: 589-592.
7. Niederu C, Sonnenberg A, Müller JE, Erckenbrecht JF, Scholten T, Fritsch WP. Sonographic measurements of the normal liver, spleen, pancreas and portal vein. Radiology 1983; 149: 537-540.
8. Schlesinger AE, Edgar KA, Boxer LA. Volume of the spleen in children as measured on CT scans: Normal standards as a function of body weight. AJR 1993; 160: 1607-1109.
9. Rosenberg HK, Markowitz RI, Kalberg H, Park C, Hubbard A, Bellah RD. Normal splenic size in infants and children: sonographic measurements. AJR 1991; 157: 119-121.
10. Hine AL, Wilson SR. Ultrasonography of splenic variants. J. Can Assoc Radiol 1989; 40: 25-27.