

# Üretrada anatomik bütünlüğü bozan yabancı cisim

Ali ACAR, Arif Ali GENÇTÜRK, Mehmet BALASAR,  
Mustafa Okan İSTANBULLUOĞLU, Mehmet Yasin ÇELEBİ

S.Ü.T.F. Üroloji Anabilim Dalı, KONYA

## ÖZET

Üretranın anatomik bütünlüğünü bozarak infeksiyon, rüptür ve fistül gibi komplikasyonlara neden olan yabancı cisimler merak, erotik stimülasyon, infravezikal obstrüksiyonu açmak amacıyla konmaktadır. 60 yaşındaki bir hastada benign prostatik hiperplazi (BPH)'nin neden olduğu infravezikal obstrüksiyonu açma amacıyla üretraya konmuş 90 cm boyunda bir elektrik kablosu belirlendi.

**Anahtar Kelimeler:** Yabancı cisim, elektrik kablosu, üretra

## SUMMARY

### Urethral foreign body

Distraction of urethral anatomic continuation resulted from some complication like infections, rupture and fistula which arise from foreign body insertion. These foreign bodies are inserted for desire, erotic stimulation and infravesical obstruction. A 60 years old male patient presented with urethral foreign body (90 cm electric cable) which thought to be inserted for overcoming the infravesical obstruction which resulted from BPH.

**Key Words:** Foreign body, electric cable, urethra

Erkek üretrası prostatik, membranöz, bulböz ve penil veya pandülöz bölümlerini içermektedir (1). Anatomik olarak muhtelif kavisler (inhinalar) sergilediğinden, özellikle rijid ve semirijid enstrümentlerle üretrayı aşip mesaneye girmek özel manüplasyon gerektirmektedir (1,2). Üretraya yabancı cisimler genellikle merak, erotik stimülasyon, infravezikal obstrüksiyonu açma amacıyla konmaktadır (2,3). Özellikle erotik stimülasyon amaçlı uygulamalarda tanıda anamnezin fazla bir önemi yoktur. Tanıda radyolojik tekniklerden ve üretroskopiden yararlanılmaktadır (2,3).

60 yaşında infravezikal obstrüksiyonlu bir hastanın üretrasında multiple kıvrımlar yapmış (Şekil 1) 90 cm kadar boyut sergileyen bir elektrik kablosu belirledik (Şekil 2), nadir görülmesi nedeniyle sunulmaktadır.

## OLGU SUNUMU


60 Yaşında BPH' sı gelişmiş bir erkek hasta, üretrasında ucu görülen bir elektrik kablosuyla acil servisimizde değerlendirilmiş ve servisimize alınmıştır. Fizik muayenede palpasyonla pandülöz üretrada kıvrılmış ve düğüm haline gelmiş meadan ucu görülen elektrik kablosu gözlemlendi (Şekil 1). Hasta 6 aydan bu yana prostatizm şikayetleri olduğunu, bir ara komplet obstrüksiyon geliştiğini ve pasajı elektrik kablosuyla açtığını ifade etmiştir.

Genel anestezi altında penis ventralinde pandülöz üretra açılarak yabancı cisim çıkarıldı. Üretranın değişik yerlerinde yabancı yollar geliştiğinden sonda koymak mümkün olmadı. 27 F Rezekteskopla direk görüş altında mesaneye girildi ve rezekteskop sheatinin içinden 16 F Foley kateter kondu ve üretra kateter üzerinden usüle uygun kapatıldı.

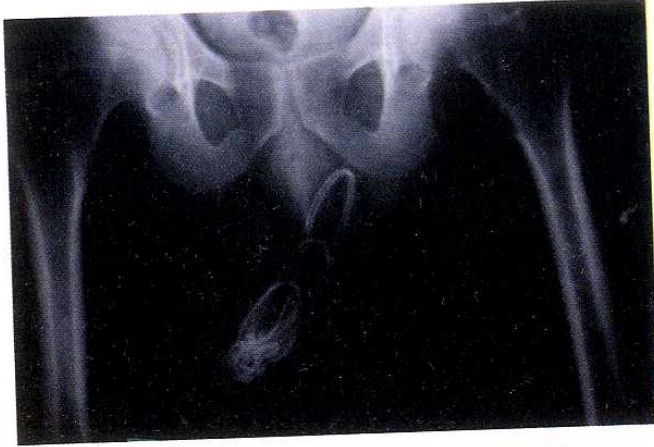Haberleşme Adresi: **Doç. Dr. Ali ACAR**, S.Ü.T.F. Üroloji Anabilim Dalı, KONYA

Geliş Tarihi : 23.12.2000

Yayına Kabul Tarihi : 11.01.2001



Şekil 2. Üretradan çıkarılan 90 cm uzunluğundaki yabancı cisim.



Şekil 1. Radyogramda üretral yabancı cisim.

## TARTIŞMA

Üretraya yabancı cisim konulması oldukça nadirdir (1-5). Bu uygulamalar en çok üretral obstrüksiyon, merak, cinsel stimülasyon amacıyla yapılmaktadır (2-4). Yabancı cisimlerin üretraya verdikleri hasar sonucu enfeksiyon, idrarın extravaze olması ile periüretral abseler, üretra darlıkları, rüptürler gelişebilmektedir (1,2,4,5).

## KAYNAKLAR

1. Peter PC, Sagalowsky AI. Urethral injuries. In: Walsh PC, Gitter PF, Perlmutter AD, editors. Campbell's Urology Philadelphia W.B. Saunders Company 1986; 3 : 1217-34.
2. A Acar, R Gürbüz, K Ceylan, E Arslan, Ş Çelik. Üretrada Yabancı Cisim(yorgan iğnesi) S.Ü. Tıp Fakültesi Dergisi 1993; 9:114-6.
3. Z Tansug, S Doran, N Satar, V Erkan, R Türkyılmaz. Üretrada dikiş iğnesi Türk Üroloji Dergisi 1991; 17(2); 217-8.
4. Vignes JF, Franco Miranda E, Rodriguez Tolra J, Gil-Vernet Sedo A, Tesedo Cubero X, Serrallach Mila N. Urethral foreign body. Actas Uro Esp 1989; 13 (2):140-1.
5. Van Ophoven A, de Kernion JB. Clinical management of foreign bodies of the genitourinary tract. Journal Urology 2000; 164(2); 274-87.
6. Diggs CA. Suisidal transurethral perforation of bladder. AmJ Foransicmed Pathol 1986; 7(2), 169-71.
7. Garcia Riestra V, Vareal Salgado M, Fernandez Garcia L. Urethral foreign bodies. Apropos 2 cases. Arch Esp Urol 1999; 52(1) : 74-6.
8. Rabii R, Benrani S, Rais H, Hafiani M, el Mrini M, Benjelloun S. Foreign bodies of the bladder and urethra. Apropos of 2 cases. Ann Urology 1997; 31(5); 291-3.

Literatürdeki vaka sayısı az olmasına rağmen, intihar amacıyla üretraya yabancı cisim konulmasıyla meydana gelen mesane rüptürü ve hemoroji sonucu ölen bir vaka bildirimi mevcuttur (6).

Genellikle uygulamalar hasta tarafından yapılmasına rağmen, nadirde olsa başkaları tarafından da işkence ve cinsel stimülasyon amacıyla yapılmaktadır. Bu cisimler arasında iğne, elektrik kablosu, metal veya plastik borular, mermi, vaginal suppozituarlar, meyve çekirdekleri, cımbız, balık oltası bildirilmiştir (2-8).

Üretral yabancı cisim vakalarında cismin bulunduğu seviye belirlenmeli. Çünkü kavernoöz cisim yaralanmalarında hemorojiler çok miktarda olabilmektedir (6).Yine enfekte idrar extravazasyonu sonucu periüretral apse ve sepsise varan tablolar gözlenebilmektedir (2, 4, 7, 8).

Teşhisde; direkt filmler, üretrogram, üretroskopi ve ultrasonografiden yararlanılır (2,3).

Tedavide ilk belirlenmesi gereken yabancı cismin yeridir.Mea'ya yakın konumdaki ve hasara yol açmamış cisimler endoskopik olarak çıkarılabilir (1-3). Endoskopik yöntem açık cerrahiye tercih edilmelidir (2,3), ancak vakamızda olduğu gibi bazen açık cerrahi yöntem tek seçenek olarak kalmaktadır.