

TÜBERKÜLOZ MENENJİTTE BOS DOLAŞIM BOZUKLUKLARININ SİNTİGRAFI İLE GÖSTERİLMESİ

Dr. Salih HOŞOĞLU*, Dr. Hilal KAYA**, Dr. Celal AYZAZ*, Dr. Ahmet TUTUŞ***

* Dicle Ü.T.F. Enfeksiyon Hastalıkları ve Klinik Mikrobiyoloji ABD, ** Dicle Ü.T.F. Nükleer Tıp ABD

*** Erciyes Ü.T.F. Nükleer Tıp ABD

ÖZET

Tüberküloz menenjit (TM) beyin zarlarında oluşturduğu enflamasyonla Beyin Omurilik Sıvısı (BOS) dolaşımını bozabilmektedir. Bu patolojileri göstermek amacıyla 12 TM hastasında Tc 99 m DTPA intratekal yoldan verilerek BOS dolaşımındaki tıkanıklıklar gösterildi. Hastaların Bilgisayarlı Tomografi (BT) bulgularıyla Radyonükleid Ventrikülosisternografi (RVSG) bulguları karşılaştırmalı olarak değerlendirildiğinde sistemografik yöntemin dolaşım bozukluğunu göstermede çok daha duyarlı olduğu sonucuna varıldı.

Anahtar Kelimeler : Tüberküloz menenjit, Radyonükleid sintigrafisi, Meningial yapışıklıklar.

SUMMARY

Visualisation of Cerebrospinal Fluid Obstruction With Radionuclide Ventriculocisternography in Cases of Tuberculous Meningitis.

Tuberculous meningitis causes meningeal adhesion and obstruction in circulation of cerebro spinal fluid. In this prospective study to demonstrate this pathology with radionuclide ventriculocisternography in 12 patients. Radionuclied ventriculocisternography with Tc 99 m DTPA was applied intratechal route. It was found communican hidrocephalus in six patients, cisternal obstruction in four patients in levels of silvian fissure in four patients were hidrocephalus, one patients intracranial nodules, one patient cerebral atrophy and one patient subarachnoidal hemorrhage. In comparison with computerized tomography, radionuclide ventriculocisternography was very sensitive for visualisation cerebrospinal fluid circulation problems.

Key Words : Tuberculous meningitis, Radionuclide scintigraphy, Meningeal adhesion.

GİRİŞ

TM sıklıkla BOS dolaşımında kısmen veya belirgin şekilde bozulmalara sebep olmaktadır. BOS dinamiği göz önüne alınarak geliştirilen tekniklerle bu tıkanmalar incelemeye çalışılmaktadır. BOS dolaşımının takipte özellikle hidrosefali olgularında BT ve Magnetik Rezonans (MR) tekniklerinin devreye girmesi büyük kolaylıklar sağladı. Ancak BOS dolaşımındaki patolojileri incelemekle hala önemli

problemler vardır (1,2).

Radyofarmasotiklerden BOS dinamiğini göstermede temel olarak dört tanesi kullanılmaktadır. Bunlar I¹³¹, Tc⁹⁹, Yb¹⁶⁹ ve In¹¹¹ dir. En yaygın kullanılanlar Tc⁹⁹ ve In¹¹¹ dir. Bu maddelerde aranan başlıca özellikler, hastaya zarar vermemeleri, BOS'da metabolize olmamaları, yağda çözünmeyip BOS içinde iyi düfize olmaları ve kolay sterilize edilebilmeleridir (3, 4, 5).

MATERYAL VE METOD

1990-1994 yılları arasında Dicle Üniversitesi Tıp Fakültesi Hastanesi İnfeksiyon Hastalıkları Kliniğinde takip edilen TM olguları prospektif olarak çalışma kapsamına alındı. Hastalara TM tanısı klinik ve laboratuvar bulgularla konuldu. British Medical Council'in yaptığı evrelendirmeye göre hastalar klinik evrelere ayrıldı (1). Ortalama olarak hastalığın başlangıcından bir ay sonra, hastalara intratekal olarak steril şartlarda 2 mci Tc 99 DTPA verildi. İşlemin başarılı olup olmadığı Gama kamera altında kontrol edildi. Toshiba 601 Gama Kamera aleti ile, düşük enerji collimatör kullanılarak, 2,4 ve 24'üncü saatlerde dört yönlü planar statik imajlar alınarak kaydedildi. Bu görüntüler klinik prezentasyonda göz önüne alınarak değerlendirildi.

BULGULAR

Çalışma kapsamına alınan toplam 12 hastadan sekizi kadın dördü erkekti. Yaş ortalamaları $28,9 \pm 2,4$ dü. Klinik evrelemeye göre Evre I'de dört hasta, Evre II'de yedi hasta, Evre III'de ise bir hasta vardı. BT bulguları olarak beş hastada normal BT bulguları, dört hastada hidrosefali, bir hastada intraserebral nodüler görünüm bir hastada serebral atrofi ve bir hastada subaraknoid kanama tesbit edildi. RVSG de ise altı hastada kominikan hidrosefali, dört hastada sisternal seviyesinde obstrüksiyon ve dört hastada silvian fissur seviyesinde obstrüksiyon gözlemlendi (Tablo 1) Resim 1,2,3'de tipik olarak silvian fissür seviyesinde kısmi ve tama yakın obstrüksiyon görülmektedir.

Tablo 1. Hastaların Klinik Evreleri, BT ve RSVG Bulguları

No	A.S	Cins-yaş	Evre	BT	Sisternografi
1	R.O.	E-17	3	Subaraknoid kanama	Kominikan hidrosefali
2	N.G.	K-40	1	Tentorial opaklaşma sol parietal atrofi	Obstruktif hidrosefali ventrikuler refluks
3	H.T.	K-27	1	İntraserebral nodüler	Sağ silvian fissurde obstrüksiyon
4	F.G.	K-28	2	Normal	Silvian fissurde kısmi obstrüksiyon kominikan hidrosefali
5	N.G.	K-28	2	Hidrosefali kortikal atrofi	Sisternalarda kısmi obstrüksiyon
6	H.Ç.	E-30	2	Normal BT	Sisternalarda kısmi obstrüksiyon
7	R.Y.	K-36	2	Hidrosefali	Silvian fissur seviyesinde bilateral blok kominikan hidrosefali
8	S.O.	K-24	2	Hidrosefali	Sisternalar seviyesinde komplike hidrosefali
9	R.O.	K-35	1	Normal BT	Kominikan hidrosefali
10	N.İ.	K-15	2	Hafif Hidrosefali	Minimal kominikan hidrosefali
11	K.P.	E-18	1	Normal BT	Silvian fissur seviyesinde hafif obstrüksiyon
12	A.K.	K-35	2	Normal BT	Sisternalarda kısmi obstrüksiyon

E : Erkek K: Kadın

TARTIŞMA

TM ülkemizde yaygın görülebilen bir hastalıktır. TM'in komplikasyonu olarak karşımıza sıklıkla BOS dolaşımında bozulmalar ve buna bağlı hidrosefali çıkabilmektedir. Bu hastalarda BOS dolaşımında bozulmalar olmasının yanında emiliminde de problemler olabilir. Bu patolojilerin varlığında hidrosefali gelişimi sıklıkla karşımıza çıkar. Bu durumda olguların cerrahi girişim endikasyonu ancak BT- MR ve RVSG ile konulmaktadır. Radyonükleid imaj teknikleri kullanılarak yapılan BOS dinamiği incelemelerinde en ciddi problem tekniğinin uygulanmasındaki zurluklardır (1).

RVSG'nin BOS dolaşım patolojilerini göstermek için kullanılmasının yanında farklı etyolojilerle oluşan rinore ve otere olgularının varlığının ve lokalizasyonun belirlenmesinde de kullanılmaktadır (6, 7).

Hidrosefali BT ile teşhis edilebilse de suda çözünen kontras maddeler kullanıma girene kadar hidrosefali'nin dinamiği ile ilgili fonksiyonel fizyolojik bilgiler yetersiz kalıyordu. BT'nin ve RVSG'nin gelişmesiyle pnomoensafalografiye pek ihtiyaç duyulmaz oldu (8).

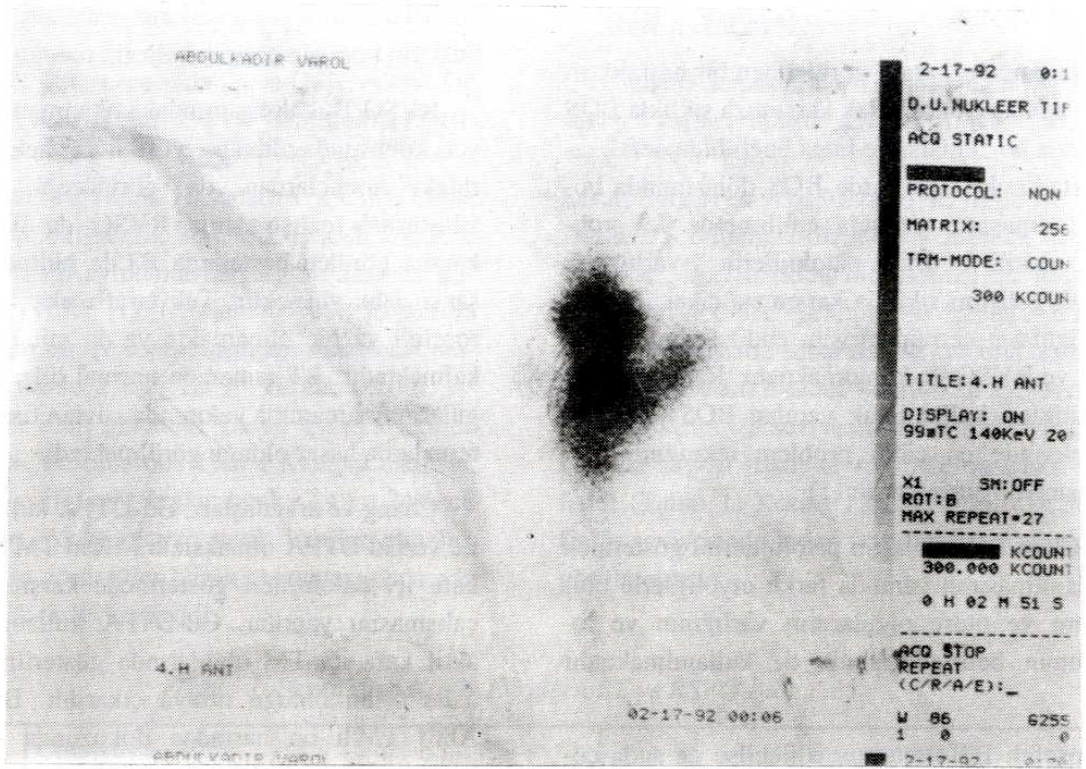
Hidrosefali temelde obstruktif veya kominikan olabilir. Kominikan hidrosefalide herhangi bir tıkanma yoktur ve BOS basıncı normaldir. Etiyolojide ventrikül dışı obstrüksiyona subaraknoid kanama veya enflamatuvar süreçler sebep olabilir. Bu serideki hastalarda hidrosefali gelişiminde benzer mekanizma söz konusudur. BT bulguları incelendiğinde

ventriküllerin ve sisternaların genişlediği, beyin sulcusların konveksitesinin belirgin olduğu görülür (5).

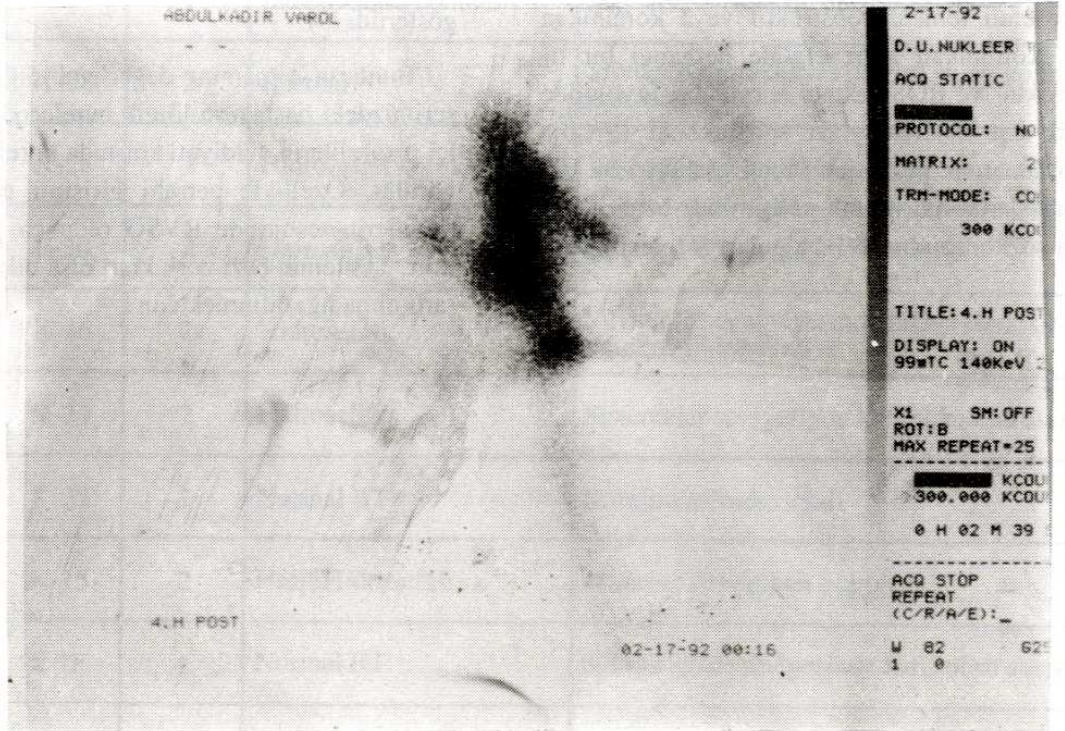
RVSG Bos dolaşımındaki tıkanmanın varlığı ve yeri konusunda oldukça iyi fikir vermektedir. Bu serideki sonuçlardan da görüleceği üzere karşılaştırmalı çalışmalarda RVSG de iki taraflı tıkanma görülen hastalarda BT'de hidrosefeli görme şansı daha yüksektir. Tek taraflı tıkanmalarda hidrosefeli ya hiç olmamakta ya da minimal düzeyde kalmaktadır. BT tamamen normal bile olsa TM olgularının tamamına yakınında silvian fissur veya sisternalarda hasar olduğu görülmektedir.

Chang ve arkadaşları, Gd-DTPA kullanılarak BT ile ve Gd-DTPA olmaksızın MR'in TM'li hastalarda kafa içi patolojileri göstermede karşılaştırmalı bir çalışmasını yaptılar. Gd-DTPA kullanım özellikle aktif kafa içi TM olgularında gösterilmesinde çok daha üstün olduğu ortaya çıkarıldı. Bu yöntemle Aktif TM'li on hastadan dokuzunda sisternal tıkanma ve anormal tutulum olduğu gösterildi. Sisternalardan en sık suprasellar ambient sistern ve silvian fissürde tutulum olmuştu (8). Benzer bir çalışmada şüpheli hidrosefali olgularında BT ile karar verilmeyen 18 hastanın 14'ünde cerrahi tedavi gerektiren büyüklükle hidrosefali varlığı RVSG ile gösterildi (9).

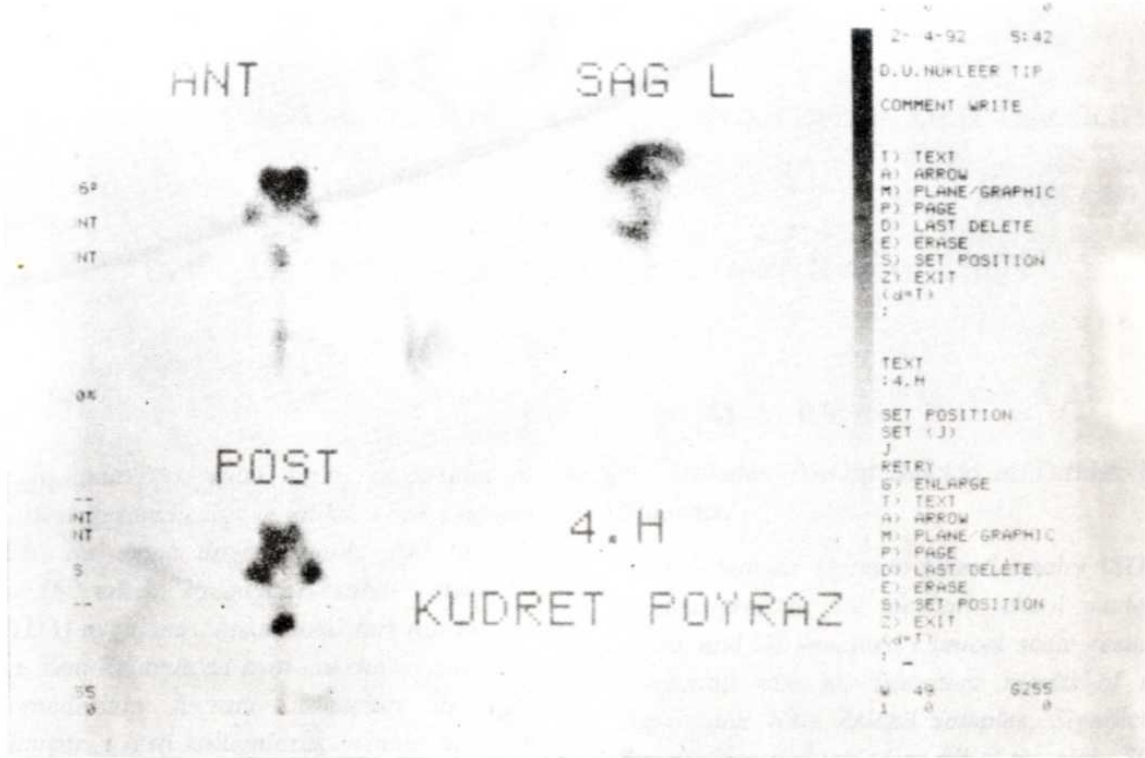
Bunların tamamını değerlendirdiğimizde bizim serimizdeki hastaların klinik evreleriyle oluşan kafa içi patolojilerin ciddiyeti arasında korelasyon olduğu görülür. Özellikle cerrahi girişimi gerektiren patolojilerin tesbitinde RVSG oldukça yardımcı olabilir. Yöntemin bazı zorlukları olsa bile hastalara zararlı olmadığı bilinmektedir.



Resim 1. Sağda sisternalarda kısmi obstrüksiyon (Anterior imaj)



Resim 2. Sağda sisternalarda kısmi obstrüksiyon (Posterior imaj)



Resim 3. Sylvian fissur seviyesinde kısmi obstruksiyon

KAYNAKLAR

1. Grietz D. Cerebrospinal fluid circulation and associated intracranial dynamics. Acta Radio Suppl 1986; 3861-23.
2. Asburn WL, Habsert JC, William HB, Di Chiro G. Cerebrospinal fluid rhinorrhea studied with the gamma scintillation camera. J Nucl Med 1948; 9 (10) :523-529.
3. Medical Research Council. Streptomycin treatment of tuberculous meningitis: Report of the Committee on streptomycin in tuberculosis trial. Lancet 1948; I: 585-296.
4. Sandler MP, Price AC, Runge VM et al. Cerebrospinal fluid cisternography In: Gettschalk A: Haffer PB. Patchen EI et al. (eds) Diagnostic Nuclear Medicine Volume II 1988; 888-898.
5. Staab E V. Radionuclide Cisternography In: Freeman LM. clinical radionuclide imaging Grune and Strattan Inc third ed. Orlando: 1984; 679-705.
6. Partam CL et al. Cerebrospinal fluid imaging. In: Sandler MP: Correlative Imaging Williams and Wilkins. Baltimore USA: 1989; 175-191.
7. Ommaya AK, Di Chiro G, Baldwin M, Pennybacker JB. J Neural Neurosurg Phychiatr 1968; 214-225.
8. Chang KH, Han MH, Roh JK et al. Gd-DPTA enhanced MR imaging in intracranial tuberculosis Neuroradiology 1990; 32: 19-25.
9. Kuchiwaki H, Nagasaka M, Takada S et al. Clinical study of radioisotope clearance from the cerebrospinal fluid space using single photon emission computed tomography. Neuroradiology 1989; 31: 226-231.