

## DELİ BAL ZEHİRLENMESİ

Dr. Hasan GÖK\*, Dr. Bayram KORKUT\*, Dr. Ahmet ALTINBAŞ\*, Dr. Mehmet TOKAÇ\*

\* S.Ü.T.F. Kardiyoloji ABD

### ÖZET

*Deli bal zehirlenmeleri Türkiye'nin Marmara ve Karadeniz bölgelerinde sık görülmektedir. Bu yazımızda, bir deli bal zehirlenmesi olgusunda ağır bradikardi sebebiyle uygulanan atropin tedavisi ile oluşan sinüzal taşikardi sonucunda gelişen iskemik ST segment değişikliklerinden yola çıkılarak selektif sol-sağ koroner arteriografi yapılan ve koroner arter hastalığı (KAH) saptadığımız bir olguyu sunmak istedik.*

*Anahtar Kelimeler : Deli bal zehirlenmesi, Atropin tedavisi, Koroner arter hastalığı.*

### SUMMARY

#### *Wild Honey Intoxication*

*Wild honey intoxications are usually seen in Marmara and Black Sea regions in Turkey. In this report, we present the patient with wild honey intoxication, who showed ischemic ST segment depression during tachycardia that occurred after treatment with atropin of severe sinus bradycardia. We performed coronary angiography because of having ST segment depression during tachycardia episode and found coronary artery disease in the coronary angiography of the same patient.*

*Key Words : Wild honey intoxication, Atropin treatment, Coronary heart disease.*

### GİRİŞ

Halk arasında "deli bal", "acı bal", "tutar bal" isimleriyle bilinen balın sebep olduğu intoksikasyonlara, Karadeniz ve Marmara bölgelerinden elde edilen bazı balların yenmesi durumunda sıklıkla rastlanmaktadır (1-4). Fundagiller (Familia Ericaceae) familyasında bulunan Rhododendron türlerinden Rhododendron ponticum (orman gülü, komar) ve Rhododendron luteum (zifin, sarı ağü), türün en yaygın örnekleridir (1,4,5). Bu bitkilerin çiçeklerinden faydalanılarak yapılan bal, intoksikasyona yol açmaktadır ve "Deli Bal Zehirlenmesi" olarak adlandırılmaktadır (1,2,4). Deli bal, içinde bulunan grayanotoksinler sebebiyle toksiktir (1,2,4,5). Adromedotoksin (G-I), asebotoksin (G-II), rodotoksin, asetilandromedol (G-III), anhidroandromedol, desasetilanhidroandromedotoksin, desasetilendromedotoksin başlıca grayanotoksinlerdir. Zehirlenmeden esas sorumlu olanlar G-I ve G-II numaralı grayanotoksilerdir (1). Yur-

dumuzda G-I ve G-II, hem zehirli balda hem de bunların üretildiği yöre civarında toplanan Rhododendron ponticum ve Rhododendron flavum bitkilerinde saptanmıştır (2). Bu yazımızda, bir deli bal zehirlenmesi olgusunu sunmayı amaçladık.

### OLGU TAKDİMİ

M.A.A., 46 yaşında erkek hasta (genel protokol no: 5513/94), saat 16:00'da baş dönmesi, göz karması, yüzünde ve ellerinde uyuşukluk şikayetleriyle fakültemiz acil polikliniğine müracaat etti. Acil polikliniğimize gelişinde nabızı 35 vuru/dk ve tansiyon arteriyel (TA) 70/50 mmHg olarak saptandı. Belirgin ve semptomatik bradikardisi sebebiyle hastaya atropin tedavisi planlandı ve 1 mg atropin IV puşe olarak uygulandığında kalp hızı ancak 75 vuru/dk'ya ulaşırken, tekrar 1 mg atropin IV puşe edildiğinde 125 vuru/dk'ya ve tansiyon arteriyel 120/70 mmHg'a ulaştı. Hastanın simultan alınan DII-ritm trasesinde 2 mm'lik horizontal ST seg-

ment çökmesi tesbit edildi. Hemen standart 12-derivasyonlu EKG çekildiğinde DII-DIII-aVF ve V4-6 derivasyonlarında 2 mm derinliğinde ve en az 80 milisaniye süreli horizontal ST segment çökmeleri ve göğüs ile sol kolda ağrı olduğu gözlemlendi.

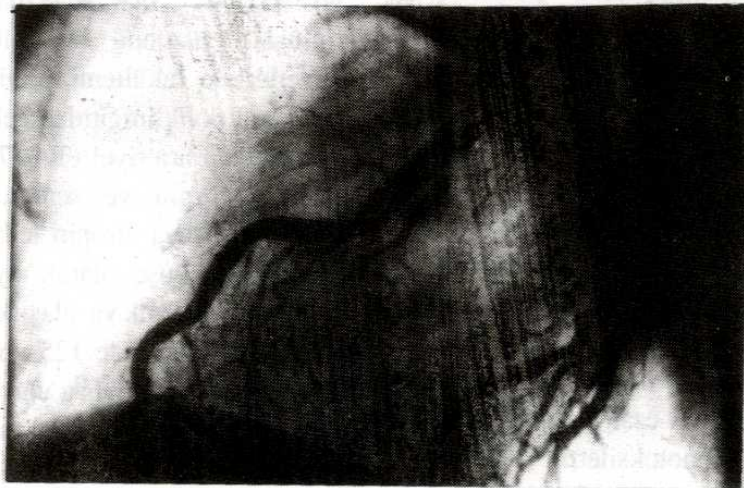
Atropin tedavisi ile yeterli kalp hızı artış cevabının oluşması ve göğüs ağrısı ile birlikte iskemik EKG değişikliklerinin gelişmesi üzerine, hastanın öyküsü derinleştirildi. Hasta aynı günün sabahı 09.00 civarında ses kısıklığının tedavisi için arkadaşının tavsiyesi ile 100 gram kadar Ordu ili ürünü "deli bal" yediğini ifade edince "Deli Bal İntoksikasyonu" olarak değerlendirildi. Hastada, bal yedikten yaklaşık 2 saat sonra baş dönmesi, gözlerde kararma, yüzünde ve ellerinde uyuşukluk olduğu ve bu sebeple arkadaşları tarafından bir eczaneye götürüldüğü, burada yapılan tansiyon arteriyel ölçümünde sistolik kan basıncının 70 mmHg olarak bulunduğu ve hastaya tuzlu ayran içmesi önerildiği öğrenildi. Birkaç bardak tuzlu ayran içmesine ve birkaç saat dinlenmesine rağmen şikayetlerinde yeterli düzelmeye olmayınca, hastanemiz acil polikliniğine müracaat eden hasta Kardiyoloji Anabilim Dalı'na "Deli bal zehirlenmesi" ön tanısıyla yatırıldı. Hastanın öz geçmişinde; 1968'de gelişen kısa süreli hipertansiyon ve 5 ay önce böbrek taşı düşürme öyküsü vardı. Soy geçmişinde özellik yoktu. Fizik muayenesinde; Nb: 35 vuru/dk-ritmik ve tansiyon arteriyel 70/50 mmHg ve sistem muayeneleri normal sınırlarda idi. Laboratuvar bulguları ve teleradyografisinde patolojik bulgu yoktu.

Hastaya, atropin tedavisi yapıldığında oluşan ST segment çökmeleri sebebiyle ve acil poliklinikte tesbit edilmiş olan hipotansiyonu da düzelmiş olduğundan klinikte IV perlinganit (10 µg/dk) infüzyonu, aspirin ve heparin ile antigagregan ve antikoagulan tedaviye başlandı. Yoğun bakım ünitesinde sıkı tansiyon ve nabız takibi yapılan hastada yeni bir problem gelişmedi.

Hastanın problemi tamamen çözümlünce, koroner arter hastalığı için diyet ile tedavisi düzenlenerek ve koroner arteriografi önerilerek taburcu edildi. Kalp kateter ve anjio laboratuvarımız o tarihte henüz kurulmadığı için, sevkle Koşuyolu Kalp ve Araştırma Hastanesine müracaat eden hastaya Treadmill egzersiz testi yapıldığı ve müsbet olarak değerlendirilerek koroner arteriografi randevusu verildiği öğrenildi. Daha sonra kalp kateter ve anjio laboratuvarımız kurulduğunda polikliniğimize müracaat eden hastaya, fakültemiz Kardiyoloji Anabilim Dalında perkütan Seldinger tekniği ve sağ femoral arter yolu ile biplan sol ventrikülografi ve selektif sol+sağ koroner arteriografi yapıldı. Sol ön inen (LAD) arterin birinci diagonal dalı başında % 60'lık daralma tesbit edilen (Resim -1) ve konseyde tıbbi tedavi kararı alınan hasta, diyet ve tedavisi düzenlenerek taburcu edildi.

## TARTIŞMA

Deli bal zehirlenmesinin şiddeti, yenilen bal miktarına bağlıdır. Belirtilerin ortaya çıkması için bir çorba kaşığı balın yenmesi bile yeterlidir. Az miktarda yenilmiş ise (50-100 gr) zehirlenme belirtileri



Resim 1. Lateral plan selektif sol koroner arteriografi

hafif olmakta ve kısa zamanda ortadan kalkmaktadır. Çok miktarda yenildiğinde ise ölüm bile görülebilmektedir (5). Belirtiler, zehirli balın doğrudan yenmesi ile 1-2 saat içinde, şerbet olarak içilmesi durumunda ise 30 dakika içinde ortaya çıkmaktadır.

Grayanotoksinlerin değişik sistemler üzerinde etkileri, hayvan deneylerinde gösterilmiş ve kolinerjik etki benzeri aktiviteye sahip olduğu bulunmuştur (1,3,6).

Başlıca şikayetler ve klinik bulgular şöyle özetlenebilir;

1. Genel belirtiler; halsizlik ve baş dönmesi

2. Dolaşım sistemi; bradikardi, hipotansiyon, AV-bloklar, intra-atrial ileti bozuklukları, T dalgası sivrilikleri, ST segment değişiklikleri, ektopik vurular, ventriküler takiaritmiler görülebilir. Klinik tablosu daha erken düzelmesine rağmen, EKG anormalliklerinin kaybolması 24 saati bulabilir.

3. Sindirim sistemi; bulantı ve kusma

4. Sinir sistemi; görme bozukluğu, yüzde karıncalanma, baygınlık, illüzyonlar, şuur kapalılığı

5. Solunum sistemi; bradipne ve siyanoz görülebilir (1,6).

Bizim olgumuzda baş dönmesi, göz kararması, yüz ve ellerde uyuşukluk hissi, hipotansiyon, sinüzal bradikardi ve T dalga sivrilikleri vardı. Zehirlenmenin önemli bir özelliğini oluşturan kısa süreli oluş, bizim olgumuzda da söz konusu idi (1). Hastanın ilk olarak müracaat ettiği ezcanede ölçülen 70 mmHg olan sistolik arteriyel basınç 2 saat sonra acil polikliniğimizde de 70 mmHg olarak ölçülmüştür fakat atropin tedavisiyle hemen dü-

zelmıştır. EKG değişikliklerinin düzelmesi, literatürle uyumlu olarak daha uzun zaman almıştır (1). Sinüzal bradikardi acil polikliniğe müracaatının ertesi günü düzelmeye eğilimi gösterirken, T dalgası sivrilikleri 4 gün sonraki EKG'de de mevcuttu.

Balın zehirli olup olmadığının beirlenmesi 4 yöntemle sağlanabilir;

1. Balın grayanotoksin muhtevasının tayini, 2. Balda çiçek tozu analizi, 3. Kimyasal muayene, 4. Hayvan deneyi (1,2,7).

Grayanotoksinlere karşı özel bir antidot bulunmadığından zehirlenme için genel tedavi prensipleri uygulanır. Midesinin yıkanması veya kusturma, bradikardi için atropin, siyanoz için O<sub>2</sub> verilmesi, hipotansiyon mevcutsa uygun ilaçların kullanılması gibi semptomatik tedavi girişimleri kısa sürede belirti ve bulguların düzelmesini sağlar (1).

Bizim olgumuzda hastanın acil polikliniğine müracaatında tesbit edilen hipotansiyon atropin tedavisiyle hemen düzeldiği için hipotansiyona yönelik ek bir tedavi düzenlenmemiştir. Atropin tedavisi esnasında ulaşılan 125 vuru/dk'lık hızda belirgin ST segment çökmeleri ile göğüs ve sol kolda ağrı oluşması nedenleriyle antianginal tedavi uygulanmış ve koroner arter hastalığı için ileri tetkikler önerilmiştir.

Delibal zehirlenmesinin prognozu, baldaki toksik maddeye, yenilen bal miktarına, tedavinin erken ve yeterli yapıp yapılamamasına bağlıdır. Prognoz genellikle iyidir, olguların çoğu 1-2 gün içinde taburcu edilir (1). Bizim olgumuzun 5 gün hastanede kalmasının nedeni, atropin tedavisi neticesinde oluşan sinüs taşikardisi ve buna bağlı belirgin ST segment çökmeleri ve göğüs ağrısı oluşmasıdır.

## KAYNAKLAR

1. Yavuz H, Odabaş D. Zehirli bal. Yeni Tıp Dergisi 1989; 61: 85-90.
2. Karakaya Esat A. Zehirli balın grayanotoksin içeriği ve rhododendron türleri ile ilişkisinin araştırılması. Ankara Ecz Fak Mec 1977; 7: 111-15.
3. Altinkurt O. Andrometoxin'in (Delibal'ın) kolinerjik etkileri. Ankara Ecz Fak Mec 1972; 2: 77-88.
4. Biberöglü S, Biberöglü K, Komşuoğlu B. Doğu Karadeniz bölgesinde "delibal" intoksikasyonu. K Ü Tıp Fakültesi Dergisi 1987; 13: 318-22.
5. Baytop T. Türkiyede bitkiler ile tedavi. İstanbul : İstanbul Üniversitesi Yayınları No : 3255, 1984; 7-8.
6. Neil C, Moran et al. The pharmacological actions of andromedotoxin, an active principle from rhododendron maximum. J Pharmacol Experimental Therapeutics 1954; 110: 514-29.
7. Omurtag Cemal A, Evliya B, Aydın A, Akın A, Erinc N, Dolgun Y. Yurdumuzda zehirli ballarının laboratuvar diyagnostiği üzerinde araştırma. Ankara Ecz Fak Mec 1973; 3: 55-70.

## GÖRME KAYBIYLA SEYREDEN BİR KONVERSİYON OLGUSU

Dr. Nazmiye KAYA\*, Dr. Betül ALTUĞ\*, Dr. Hasan HERKEN\*, Dr. Rahim KUCUR\*

\* S.Ü.T.F. Psikiyatri ABD

### ÖZET

*Konversiyon bozukluğu iç çatışmalar sonucunda hiçbir medikal hastalıkla açıklanamayan vücut fonksiyonlarının kaybı ya da değişikliğidir. Bu yazıda nadir görülen görme kaybıyla seyreden, stresle ilişkili, tekrarlayıcı bir konversiyon olgusu sunulmuştur.*

*Anahtar Kelimeler : Körlük, konversiyon bozukluğu*

### SUMMARY

*A Conversion Fact Which Goes Along with the Loss of Sight*

*As a result of the intrapsychic struggles, conversion disorders is the loss of change of the body functions which cannot be explained by no medical illness. In this passage, a repetitious conversion fact is submitted. This conversion is related to the stress which goes a long with the seldomly seen loss of sight.*

*Key Words : Blindness, conversion disorder.*

### GİRİŞ

Konversiyon bozukluğu iç çatışmalar sonucunda vücut işlevlerinin kaybı ya da değişikliği ile karakterize somatoform bozukluklardandır (1,2). Vücut işlevlerindeki bu değişiklikler bilinen organik herhangi bir hastalıkla açıklanamaz. İç çatışmalara bağlı, şiddetli sıkıntının neden olduğu kabul edilmektedir (3,4). Konversiyon bozukluğunu, bu anlamda, ilk defa 19. yüzyılda Jean M. Charcot ve Pierre Janet tanımlamışlardır (1,3). Yaşamın her döneminde görülebilmekle birlikte genç yetişkinlerde ve ergenlerde daha sıktır (1,5). Kadınlarda 2-5 kez daha fazladır (1,5). Organik hastalıklarla, şizofreni ve depresyon gibi ruhsal hastalıklarla da birlikte görülebilen konversiyon bozukluğu paralizi, afoni, sağırlık, bayılmalar, körlük, anestezi, kusma ve yalancı gebelik olarak karşımıza çıkmaktadır (1,6,7).

Başlamasında stresler önemli rol oynamakla birlikte, bir fiziksel bozukluğun, histrionik ve bağımlı kişilik bozukluklarının olması ortaya çıkarıcı etkenler olarak kabul edilmektedir (7).

### OLGU

M.B. 49 yaşında erkek, evli 2 çocuklu, lise mezunu olan hasta bir kamu kuruluşunda memur olarak 20 yıldır çalışmaktadır.

Görememe ve başağrısı yakınmalarıyla göz polikliğinden sevkle polikliğimizde başvuran hastanın 3 gün önce alkollü iken dengesini kaybedip düşmesiyle bu şikayetlerinin başlamış olduğu öğrenildi.

Öz ve soy geçmiş : 9 kardeşin 4'sü, 20 yıldır zaman zaman alkol alıyor. 2 yıl önce işyerinde bir arkadaşıyla tartışmayı takiben yürüyememe yakınmasıyla birgün hastanede tedavi görmüş.

Son 1-2 ay içerisinde ciddi maddi sorunları olan hasta bu nedenle kızının ameliyatı için gerekli malzemeleri alamamış.

Fizik muayene : TA: 120/80 mmHg, Nabız: 78/dk, sistem muayeneleri normal.

Laboratuvar tetkikleri : Tam kan, tam idrar, Na, K, Ca, Üre, kreatinin, AKŞ normal. Nöroloji, nöroşirurji, göz konsültasyonları, EEG, vizuel evoked potansiyeli ve BBT normal olarak değerlendirildi.

Ruhsal Muayene : Yaşında görünen, kılık kıyafeti ve konuşması sosyokültürel düzeyi ile uyumlu, oturup kalkarken eşinden yardım alan, konuşurken sürekli karşıya bakan hastanın; şuuru açık, oryantasyonu tam, dikkat hafıza normal, düşünce akışı ve içeriği normal, duygulanımda anksiyete, labell indifferans saptandı.

Konversiyon bozukluğu tanısıyla servise yatırılan hastaya haloperidol 3x10 gtt başlandı. Yatırıldığı günün 3. günü sağ gözü, 7. gününde sol gözü görmeye başladı ve yattığının 10. günü şifa ile taburcu edildi.

## TARTIŞMA

Olgu erkek, sosyokültürel düzeyi orta, psikososyal streslere bağlı, nadir görülen, görme kaybıyla seyreden, tekrarlayıcı konversiyon bozukluğu olarak değerlendirildi.

Kadın hastalarda ve sosyokültürel düzeyi düşük olanlarda daha sık olduğu bilinen konversif semptomlar genellikle kısa sürelidir (1,7). Az bir kısmı kronikleşir, % 25'i tekrarlayıcıdır (3). Kronik setresler ve sekonder kazanç tekrarlarında belirleyicidir

(2). Olguların yarısında bir stres, % 10 kadarında histrionik kişilik özellikleri saptanmıştır (1). Fonksiyonel görme kaybıyla seyreden 42 vakalık bir çalışmada ise hastaların % 52'sinde psikiyatrik bozukluk (bunlardan 9 tanesi histrionik kişilik bozukluğu) saptanırken %48'inde hiçbir psikiyatrik bozukluk bulunmamıştır (8).

Konversif semptomlar organik hastalıkların çoğunda görülebildiği için ayırıcı tanı çok önemlidir (1). Fiziksel semptom, bilinen bir fiziksel bozukluğu doğrulamadığı ve ruhsal muayenede de primer kazanç, sekonder kazanç ve labell indifferans varlığında konversiyon bozukluğu tanısı konulmalıdır (1,7). Olguda ise primer kazanç ve labell indifferans vardı.

Tedavide etyolojiye yönelik psikoanalitik psikoterapiler önerilmekte ise de bugün artık fazla kullanılmamaktadır (9). Destekleyici psikoterapi ve telkin yöntemleri (narkoterapi çevre değişikliği, ilaç tedavisi, faradizasyon) tedavide oldukça etkilidir (5,10). Olgunun tedavisinde de bireysel görüşme ilaç tedavisi uygulanmasıyla kısa sürede sonuç alınmıştır.

## KAYNAKLAR

1. Kaplan HI, Benjamin JS. Comprehensive Textbook of Psychiatry/V. Williams and Wilkins: 1989; 1009-1016.
2. Psikiyatri DSM-III-R (Diagnostic and Statistical Manual of Mental Disorders Third Edition-Revised). Hekimler Birliği. 1989; 149-155.
3. Hyman SE, Jenike MA. Manual of clinical problems in Psychiatry. 1990; 177-190.
4. Bryant RA and Mc Conkey KM. Visual Conversion Disorder: A case Analysis of the influence of Visual Information. J Abnorm Psychol 1989; 98 (3): 326-9.
5. Tomasson K, Kant D, Coryell W. Somatization and conversion disorders: Comorbidity and demographics and presentation. Acta Psychiatr Scand 1991; 84: 288-293.
6. Öztürk MO. Ruh Sağlığı ve Bozuklukları. İstanbul. 1989; 264-265.
7. Goldman HH. General Psychiatry. Appleton and Lange: 1992; 258-273.
8. Kathol RG, Cox TA, Corbett JJ, Thompson HS. Functional visual loss. Arch Ophthalmol 1983; 101: 729-735.
9. Çifter İ. Klinik Psikiyatri. G.Ü. Basın yayın Y.O. Yayınevi. 481-489.
10. Dunner DL. Current Psychiatric Therapy. 1993; 314-320.

## BRUSELLOZDA PANSİTOPENİ

Dr. Mehmet BİTİRGEN\*, Dr. Onur URAL\*, Dr. Ekrem ÇOPUR\*

\* S.Ü.T.F. Kl. Bakterioloji ve İnf. Hastalıkları ABD

### ÖZET

*Brusella* infeksiyonunda değişik, spesifik olmayan hematolojik bozukluklar oluşabilir. Bu infeksiyonda kemik iliği ve dalak yaygın olarak etkilenir ve bu tür tutulumlar pansitopeniye neden olabilir. Bu yazıda, pansitopenili bir brusellozis olgusu bildirilmiştir. *Brusella* infeksiyonunun tedavisi ile pansitopeni düzelmiştir.

Bu olgu nedeniyle, brusellozide hematolojik komplikasyonların önemini vurgulamak istedik.

Anahtar Kelimeler : Brusellozis, pansitopeni

### SUMMARY

#### *Pancytopenia in Brucellosis*

*Brucella* infection may produce a variety of non-specific haematological abnormalities. Bone marrow and spleen are commonly involved in this infection and such involvement may result in a pancytopenia. In this article, a pancytopenia case in brucellosis has been reported. Pancytopenia resolved on treatment of the brucella infection.

We want to stressed the importance of haematological complications for brucellosis with this case.

Key Words : Brucellosis, pancytopenia

### GİRİŞ

Brusellozide ateş, eklem ağrısı ve terleme en sık rastlanan şikayetlerdir (2, 5, 8, 10, 11, 13). Bir zoonoz olan bu infeksiyonun (6, 10) ana bulaşma kaynakları pastörize edilmemiş süt, süt ürünleri ve infekte hayvanlarla temastır (2, 5, 6, 8, 10). Brusellozide hemen hemen tüm sistemlerde patolojik değişiklikler görülmektedir; hematolojik değişiklikler de bildirilmiştir (3, 5, 8, 12). Bunlar içerisinde pansitopeni (1,3), trombositopenik purpura (5,12) ve dissemine intravasküler koagülopati (8) brusellozide mortaliteyi arttırabilen komplikasyonlardır.

Brusellozis seyri sırasında gelişen pansitopeni, primer hematolojik hastalıkları taklit edebilir. Burada görülen pansitopeninin tedavisi, altta yatan brusellozisin tedavisine bağlıdır (1,3). Bu yazıda böyle bir vaka sunulmuştur.

### VAKA

Onsekiz yaşında, ev hanımı olan hasta Konya'da oturuyordu. Onbeş gün önce üşüme, titreme, ateş, bulantı ve iştahsızlığı olan hastaya başvurduğu dok-

tor üst solunum yolu infeksiyonu teşhisi koymuş. Hasta verilen tedaviden yarar görmemiş. Üç gün önce mevcut şikayetlerine burun kanaması da eklenen hasta tetkik ve tedavi amacıyla kliniğimize yatırıldı.

Öz ve soy geçmişinde özellik yoktu. Fizik muayeneside; kan basıncı 110/70 mmHg, ateş: 39,5°C, nabız sayıcısı : 104/dakika ritmik, solunum sayısı : 19/dakika idi. Konjunktivaları soluk, dil paslı, tonsiller hiperemik ve hipertrofikti. Apex ve mezokardiyak odakda 2/6 dereceden yayılmayan kısa sistolik üfürüm vardı. Traube kapalı, karaciğer orta klaviküler hatta künt kenarlı, yumuşak kıvamlı olarak 1-2 cm ele geliyordu. Diğer sistem muayeneleri normaldi.

Laboratuar: Tam kanda, hemoglobin: 9, gr/dl, eritrosit : 2.940.000/mm<sup>3</sup> lökosit: 2.700/mm<sup>3</sup> bulundu. Periferik yaymada : %7 çomak, % 42 nötrofil, % 3 monosit, % 48 lenfosit vardı, trombositleri birli ikili, eritrositler normokrom normositerdi. Sedimentasyon hızı: 47 mm/ 1 saat, trombositleri mm<sup>3</sup> de 83.000 di. Yapılan kemikiliği ponksiyonu hipersellüler bulundu.

Alınan kültürlerinde boğazda seyrek A-grubu B-hemolitik streptokok üredi. Gaita kültüründe normal flora bakterileri ürerken, kan ve idrar kültürlerinde üreme olmadı. Brusella STA (Standart Tüp Aglutinasyonu- Wright Testi) 1/640 titrede pozitif bulundu.

Değişik antimikrobik tedaviler almış olan hastaya, klinik ve serolojik bulgularla brusellozis düşünülerek doksisisiklin 100 mg 2x1 ve rifampisin 300 mg 1x2 başlandı. Tedavi 45 güne tamamlanmak üzere planlandı. Tedavinin 4. gününde hastanın ateşi düştü. 1. hafta sonunda alınan kontrollerinde hemogloblin: 10,3 gr/d, eritrosit : 3.370.000 / mm<sup>3</sup> ve lökosit : 4.140/mm<sup>3</sup> bulunurken, trombosit sayısı 371.000/mm<sup>3</sup>'e yükselmişti. Hastanın hem klinik hem de laboratuvar bulguları yönünden tedaviden yarar gördüğü izlendi.

## TARTIŞMA

Bruselloziste hematolojik değişiklikler farklı serilerde değişik oranlarda bildirilmiştir (1, 3, 5, 8, 12). Bildirilen serilerde anemi, lökopeni, trombositopeni, pıhtılaşma bozuklukları, kanama, dissemine, intravasküler koagülopati ve pansitopeni izlenmiştir (3, 5, 12, 15).

Bizim vakamızda görülen ateş, titreme, üşüme ve terleme şikayetleri yanında, acilen hastaneye başvurmasını gerektiren burun kanaması, fizik muayenede konjunktivada solukluk, kalpde kısa sistolik üfürüm, traubenin kapalı olması, laboratuvarında anemi,

trombositopeni ve lökopeni özetle pansitopeni olması uyarıcı bulgulardı.

Yapılan tetkikler sonucu, brusella STA'nın 1/640 titrede pozitif bulunması ile, klinik ve serolojik bulgulara dayanılarak pansitopeninin brusellozise bağlı olabileceği düşünüldü.

Bruselloziste değişik serilerde pansitopeni oranı % 3-21 arasında bildirilmektedir (1). Bu tablonun patogenezi tam olarak izah edilmemekle birlikte, en sık kemik iliğinde histiyositik hemafagositozun ve infiltrasyon odaklarının pansitopeniye neden olduğu savunulmaktadır (1,3). Ayrıca retiküloendotelial sistemde hiperplazi ve hipersplenizm de pansitopeniden sorumlu tutulmuştur (4). Bruselloziste gözlenen histiyositik hemafagositozun ve hiperplazinin irreversibl olduğu, hastalığın tedavisi ile ortadan kalktığı ve klinik tablo ile beraber laboratuvar değerlerinin de düzeldiği bildirilmektedir (1,3,12).

Brusellozis teşhisi konulması ile hastamıza doksisisiklin-rifampisin kombinasyonu başladık (5, 7, 8, 9, 14). Tedavinin 4. gününde ateş düşerken, 7. gününde pansitopeni tablosu düzelmeye başladı.

Bu vaka nedeniyle, Konya yöresi gibi brusellozisin endemik olduğu bölgelerde, akut brusellozis seyri sırasında pansitopeni görülebileceği unutulmamalı ve pansitopeni bulguları ön planda olan hastalarda, diğer pansitopeni yapabilen nedenlerin yanında brusellozisinde araştırılmasının yararlı olacağı düşünülmeyiz.

## KAYNAKLAR

1. Al- Eissa YA et al. Pancytopenia in children with Brucellosis: Clinical manifestations and bone marrow findings. Acta Haematol 1993; 89: 132-136.
2. Bilgehan H. Brucella. Klinik Mikrobiyoloji. Özel Bakteriyoloji ve Bakteri İnfeksiyonları. İzmir: Bilgehan Basımevi, 1986: 186-200.
3. Crosby E, Llosa L, Miro Qvesada M et al. Haematologic changes in brucellosis. J Inf Dis 1984; 150: 419-424.
4. Dilmer M. Brusellozisin klinik prezantasyonları. Klinik Derg 1990; 3 (1) : 23-25.
5. Gotuzzo E, Cellillo C: Brucella. In: Gorbach SL, Bartlett JG, Blacklow NR, eds. Infectious Diseases, 1 st ed. Philadelphia: WB Saunders, 1992: 1513-1521.
6. Helvacı S : Brucella. Klinik Mikrobiyoloji, (Ed: Kılıçturgay B.) Bursa: Karar Matbaası, 1993: 89-93.
7. Jewetz E, Melnick JL, Adelberg EA. Review of Medical Microbiology, 17 th ed. Appleton and Lange, 1987: 261-267.
8. Mikolich DJ, Boyce JM. Brucella species. In: Mandell GL, Douglas RG, Bennett JA 3 rd ed. Chirchill Livingstone Inc, 1990: 1735-1742.
9. Montejo et al. Open randomized therapeutic trial of six antimicrobial regimens in the treatment of human brucellosis. CID 1993; 16: 671-76.
10. Onul B. Brusellozis. İnfeksiyon hastalıkları, 6. bs. Ankara: Ankara Üniversitesi basımevi, 1980: 715-725.
11. Onul M. Bruselloz. Sistemik infeksiyon hastalıkları, 2. bs. Ankara: Ayyıldız matbaası, 1983: 479-483.

12. Stoll DB, Blum J, Pasquale D, Murphy S. Thrombocytopenia with decreased megakaryocytes. *Ann Intern Med* 1981; 94: 170.
13. Swartz MN. *Yersinia, Francisella, Pasteurella and Brucella*. In: Davis BD, Dulbecco R, Eisen HN, Ginsberg HB. eds. *Microbiology*. 4 th ed. Philadelphia: JB Lipincott Company, 1990: 601-604.
14. Vizcoina N, Fernandez - Lago G. A rapid and sensitive method for the identification of *Brucella* species with a monoclonal antibody. *Res Microbiol* 1992; 143: 513-518.
15. Yinnon AM et al. Effects of age and duration of disease on the clinical manifestations of Brucellosis Israel. *J Med Sci* 1993; 39 (1) : 11-16.



## KRONİK MYELOİD LÖSEMİDEN İKİ YIL SONRA GÖRÜLEN BİR DİFFUZ LENFOSİTİK LENFOMA VAKASI

Dr. Şâmil ECİRLİ\*, Dr. Sait GÖNEN\*, Dr. Ali KOŞAR\*

\* S.Ü.T.F. İç Hastalıkları Anabilim Dalı

### ÖZET

*Kronik myeloid lösemi tanısı konan bir hastaya busulfan başlanmış. 2 yıl tedavi ve takipten sonra diffüz lenfositik lenfoma gelişti. Bu vaka takdim edildi ve kısaca sekonder malignansiler gözden geçirildi.*

*Anahtar Kelimeler: Kronik myeloid lösemi, sekonder malignansiler, diffüz lenfositik lenfoma.*

### SUMMARY

*A case of diffuse lymphocytic lymphoma seen in two years after chronic myeloid leukemia*

*A patient diagnosed as chronic myeloid leukemia was started busulfan therapy after 2 years of treatment and follow up, diffuse lymphocytic lymphoma developed. We present this case and discuss secondary malignancies briefly.*

*Key Words: Chronic myeloid leukemia, secondary malignancies, diffuse lymphocytic lymphoma.*

### GİRİŞ

Modern kanser tedavisindeki başarı sebebi ile pek çok hastalığın tedavi edilebilirliği ve survisi arttı. Bu yüzden tedavinin uzun süreli komplikasyonlarını da tanıma imkânı arttı.

Sekonder tümör gelişiminde tedaviden başka bizzat hastanın kendisi major etkilere sahip olabilir. Konjenital ve kazanılmış immun yetmezlik durumları gibi şahsın immunitesini değiştiren faktörler olabilir. Bilinmeyen sebepler durumunda, bazı malignitelerin gelişmesi için bazı HLA subtipleri olan hastalar risk altında olabilir. 1980 ortalarında moleküler biyoloji tekniğinde ilerlemeler bazı malignansilerin spesifik DNA lezyonları ile ilgili olduğunu gösterdi.

Sekonder malignensi ve geç etkiler ancak primer tümör iyi tedavi edildiği zaman meydana çıkabilir (1).

### VAKA TAKDİMİ

55 yaşında bir erkek hasta 2 yıl evvel kronik myeloid lösemi (KML) tanısı konmuş. Busulfan (myleran) tb. başlanmış, şikayetleri kaybolmuş. Dalığı küçülmüş ve kendisinin iyileştiğini hissetmiş.

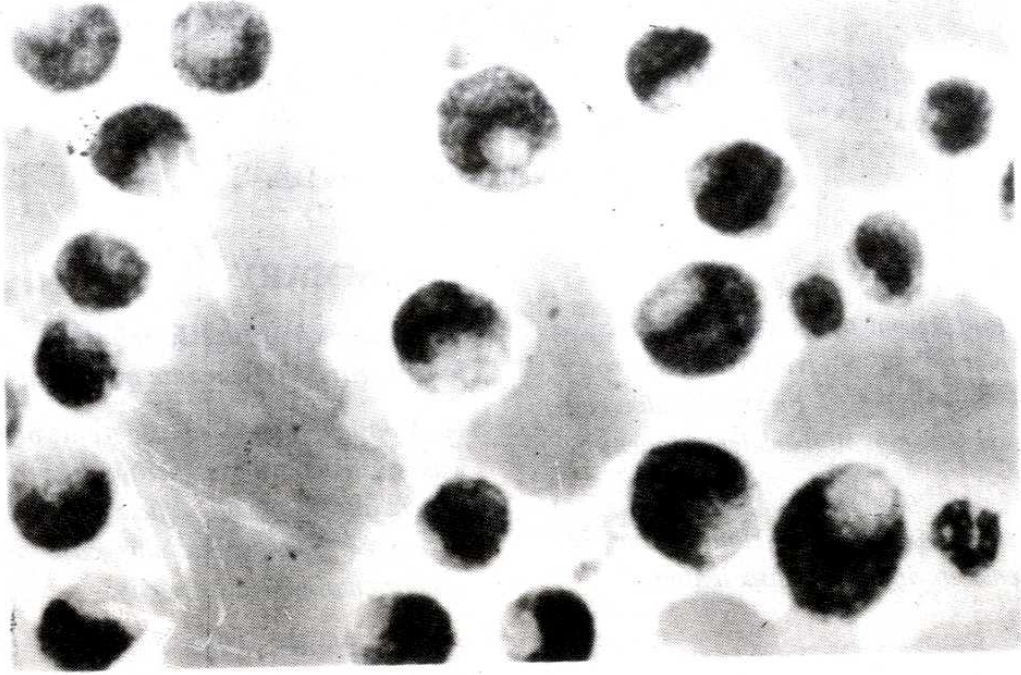
Ozamandan beri myleran tedavisine devam etmiş.

Hasta Mayıs 1989'da boynunda şişliklerin oluşması, karın ağrısı, halsizlik ve dalağının tekrar büyümesi şikayetleri ile başvurdu.

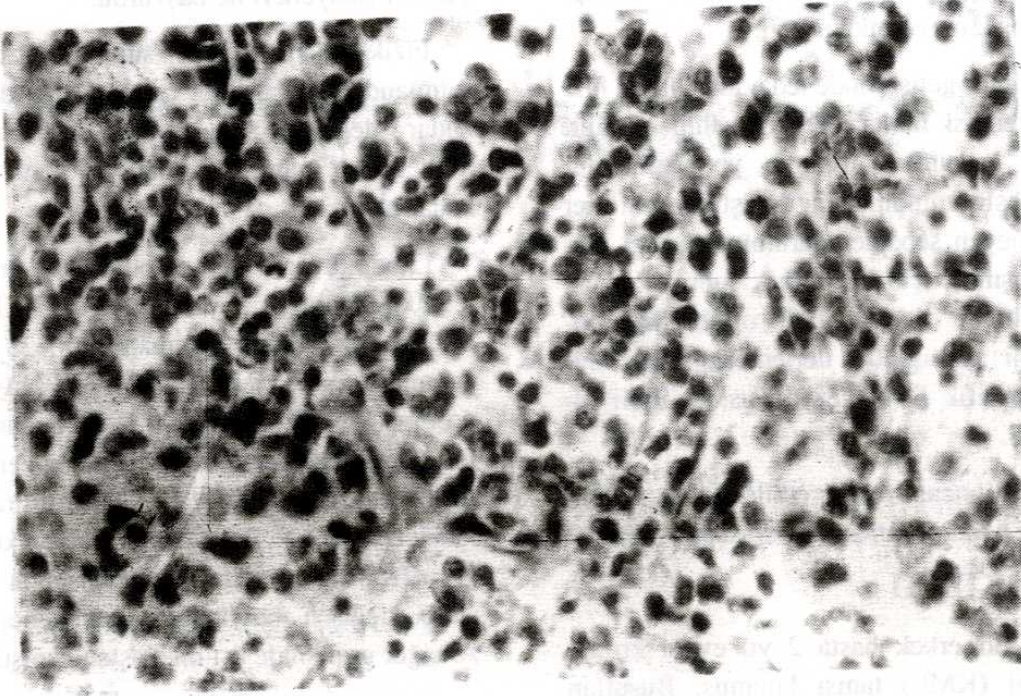
Fizik muayenesinde supraklavikular, servikal, submandibular, aksiller çapı 2-3 cm. den 4-5 cm ye kadar değişen sert, mobil, ağrısız lenf adenomegalileri vardı. Karaciğer 5-6 cm. dalak 10 cm. kadar büyüktü.

Laboratuvarda hemoglobin 11.6 gr./dl., eritrosit  $3.900.000/\text{mm}^3$ , beyaz küre  $179.000, 56.000, 87.100, 58.700/\text{mm}^3$ , hematokrit %33 idi. periferik yaymada çomak %26, parçalı %20, myeloblast %4, promyelosit %18, Myelosit %22, metamyelosit %10 idi. (Resim 1) Kemik iliği hücreden zengindi. Beyaz seride belirgin artma vardı. Batın ultrasonunda karaciğer ve dalak ileri derecede büyüktü. Perioral ve paraaortik alanda, dalak hilusunda 1-3 cm. arasında değişen büyüklükte lenfadenopati görüldü. Akciğer grafisinde üst mediasten genişti.

Servikal lenf bezi biyopsisi yapıldı. Patoloji sonucu diffüz lenfositik lenfoma olarak geldi. (Resim-2).



Resim 1. Hastanın Periferik Yayması



Resim 2. Hastanın Lenf biopsisi patolojisi

## TARTIŞMA

Şahısla ilgili bir çok faktör ve çevresel faktörler bir sekonder neoplazm gelişmesini etkileyebilir. Aynı riski paylaşan farklı organlarda multipl tümör görülebilir. Meme ve endometrial kanserler gibi. Ayrıca tek genle ilgili özellikler de tümör riski ile beraber olabilir. Bazı spesifik hastalıklar ve bunlarla ilgili neoplazm gelişme riski vardır (1).

İmmun sistem ve kanser gelişmesine yatkınlık arasında önemli bir ilişki var. Bir çok immün yetmezlik durumu neoplazm gelişimi ile birlikte (1).

Bir çok malignensi bir onkogenin anormalliği ile birlikte bulunmuştur (1).

Yaygın olarak kullanılan antineoplastik ilaçların çoğu teratojenik olduğu kadar mutajeniktir de. Prokarbazin ve alkile edici ajanlar gibi bazı kemoterapotik ajanlar açıkça karsinojeniktirler. İlerlemiş Hodgkin hastalığında MOPP tedavinden sonra Non-Hodgkin lenfoma ve solid tümörler görülmüştür. Kemoterapiden sonra geç dönemde kanser görülmesi en önemli konulardan biridir. Kansere sebep olan antikanser ilaçların başında busulfan sayılabilir (2).

Kronik myeloid lösemide sekonder malignite seyrek olarak bildirilmiştir. Burada busulfanın mutajenik etkisi sorumlu tutulmaktadır. Ayrıca kromozom anormallikleri ve onkogenlerle ilişki üzerinde durulmaktadır (3).

## KAYNAKLAR

1. Coleman CN, Tucker MA. Secondary Cancers. In: De Vita VT Jr, Helman S, Rosenberg SA, eds. Cancer: Principles and practices of oncology, 3 rd ed. Philadelphia: JB Lippincott, 1989: 2181-2188.
2. Haskell CM. Principles and practice of cancer chemotherapy. In Haskell CM ed. Cancer Treatment, 3 rd ed. Philadelphia: WB Saunders, 1990: 21-43.
3. Ferhanoğlu B, Avanoğlu Y, Aktuğlu G ve ark. Kronik lenfoid lösemi ve kronik myeloid lösemide sekonder malignite. Türk Hematoloji Demeği XIX. Kongresi, Bursa Kongre Kitabı. 1987: 302-307.

## YÜKSEK DOZ ALFENTANİL ANESTEZİSİNE BAĞLI KONVÜLSİYON (Bir Vaka Nedeniyle)

Dr. Alper YOSUNKAYA\*, Dr. Sadık ÖZMEN\*, Dr. Ateş DUMAN\*, Dr. Lütfi YAVUZ\*,  
Dr. Şeref OTELCİOĞLU\*

\*S.Ü.T.F. Anesteziyoloji ve Reanimasyon Anabilim Dalı

### ÖZET

Günümüzde yüksek doz opioid anestezisi kardiyak cerrahide sağladığı kardiyovasküler stabilite sebebiyle popüler bir teknik haline gelmiştir. Fakat bu tekniğin intraoperatif olayları hatırlama, solunum depresyonu, kas rijiditesi ve konvülsiyon gibi yan etkileri de vardır. Biz de yüksek doz alfentanil uyguladığımız vakaların birinde, indüksiyon esnasında konvülsiyon gözledik. Yüksek doz opioidleri anestezide tek ilaç olarak kullanırken bir komplikasyon olarak, konvülsiyon gelişebileceğinin bilinmesi gerektiği kanısına vardık.

Anahtar Kelimeler : Kardiyak anestezi, alfentanil, konvülsiyon.

### SUMMARY

**Convulsion Caused by High - Dose Alfentanil Anesthesia.**

For today; because of its cardiovascular stability, high dose opioid anesthesia has become a popular method for cardiac surgery. This method also has some drawbacks such as perioperative awareness, respiratory depression, muscular rigidity and convulsions. We witnessed a convulsion during induction with high dose alfentanil. We concluded that the possibility of convulsions must be bared in mind during high dose opioid anesthesia.

Key Words : Cardiac anesthesia, alfentanil, convulsion.

### GİRİŞ

Günümüzde açık kalp cerrahisinde sağladığı kardiyovasküler stabilite ve cerrahi strese bağlı hormonal cevabın baskılanmasındaki başarısıyla, yüksek doz opioid anestezisi en çok kullanılan yöntemlerden biri haline gelmiştir. En yeni bulunan opioid olan alfentanil de farmakokinetik özellikleri sebebiyle kardiyak cerrahide bir takım avantajlara sahiptir (1,2). Fakat yüksek doz opioid anestezisinin intraoperatif olayları hatırlama, solunum depresyonu, kas rijiditesi ve konvülsiyon gibi problemleri de vardır (3).

Çok sık görülmeyen ancak son zamanlarda hızlı intravenöz yüksek doz opioid uygulanmasıyla daha sık görülmeye başlanan ve üzerinde tartışmaların devam ettiği opioidlere bağlı konvülsiyonları, yüksek doz alfentanil uyguladığımız vakaların birinde görmemiz üzerine, vaka sunularak literatür gözden geçirildi.

### VAKA TAKDİMİ

48 yaşında, 72 kg ağırlığında, 155 cm boyunda olan kadın hasta; özellikle gece gelen nefes darlığı, göğüs ağrısı, çarpıntı şikayetleriyle fakültemiz Göğüs Kalp Damar Cerrahisi Anabilim Dalına başvurmuştur. Akut romatizmal ateş hikayesi bulunan hastaya yapılan incelemeler sonucunda aort darlığı + aort yetmezliği teşhisi konularak, aort kapak replasmanı planlandı.

Hastanın özgeçmişinde akut eklem romatizması ve hipertansiyon haricinde bir özellik yoktu. Anamnezinde geçirilmiş serebral iskemik atak veya jeneralize ya da lokalize bir nöbet tarif etmiyordu. Hipertansiyonu için günde 30 mg nifedipinden başka bir ilaç kullanmıyordu. Laboratuvar sonuçları normal değerler içerisindeydi. Hastaya, cerrahiden 1 saat önce 50 mg IM petidin ile premedikasyon uygulandı. Lokal anestezi altında iki periferik ven, sol radial arter ve sağ subklavian ven kanüle edildi. 3 lü-

menli termistoru bulunan pulmoner arter kateteri anestezinin indüksiyonundan önce pulmoner artere yerleştirildi. Supine pozisyonunda, hasta oda havasını spontan olarak solurken, ölçülen kan gazı değerleri normal sınırlar içerisindeydi. Kanülasyon işlemi tamamlandıktan sonra 5 dakikalık bir stabilizasyon dönemini takiben yapılan hemodinamik ölçümlerde ortalama arter basıncı (MAP) 102 mm Hg, santral venöz basıncı (CVP) 6 mm Hg, ortalama pulmoner arter basıncı (MPAP) 18 mm Hg, PCWP 12 mm Hg, kalp atım hızı (KAH) 88/dk, kardiyak output (CO) 6.6 L/dk, kardiyak indeks (CI) 3.8 L/dk/m<sup>2</sup> olarak tespit edildi. Hastaya yüksek doz alfentanil anestezisi planlandı. İndüksiyon için 150 µgr/kg alfentanil, 100 cc SF içerisinde 15 dk.da gidecek şekilde ayarlandı. Mililitrede 108 µgr alfentanil bulunan solüsyondan 100 ml lik solüsyon 15 dk da gidecek şekilde verilirken, uygun bir yüz maskesiyle % 100 oksijen yarı kapalı circle sistemle 5 L/dk akım hızında uygulandı. Yaklaşık 8 dk. sonra bilinç kaybı gelişen hastada, 12. dakikada grand mal tip nöbete benzer tarzda jeneralize konvülsiyon gelişti. Ventilasyonda güçlük çekildi. Bunun üzerine hastaya 2 mg flunitrazepam + 8 mg vecuronium bromide verilerek, konvülsiyon önlendi ve entübe edildi. Entübasyondan sonra yapılan hemodinamik ölçümlerde MAP 85 mm Hg, CVP 8 mm Hg, MPAP 20 mm Hg, PCWP 15 mm Hg, KAH 56 /dk, CO 5.4 L/dk, CI 3.1 L/dk/m<sup>2</sup> olarak tespit edildi. Yine entübasyondan hemen sonra yapılan kan gazı değerlendirmesinde pH 7.44, PaCO<sub>2</sub> 41 torr, PaO<sub>2</sub> 410 torr ve normal elektrolit değerleri elde edildi. Anestezi ve postoperatif dönemde herhangi bir problem ortaya çıkmadı. Post operatif periyotta EEG normal olarak değerlendirildi.

## TARTIŞMA

Kardiyovasküler cerrahi, cerrahi stimulusun en fazla olduğu bir cerrahi türüdür. Bu yüzden anestezide kullanılan ilacın; hemodinamiği minimal etkilemesi, myokardı en az düzeyde deprese etmesi, cerrahi strese hormonal cevabı baskılaması, çok kısa süreli olmaması ve güçlü bir analjezik etkisinin bulunması gerekir (4). Bu yüzden de günümüzde opioid anestezisi popüler bir teknik haline gelmiştir.

Bir fenilpiperidin analogu olup, en yeni opioid olan alfentanil diğer opioidlere kıyasla; daha küçük

bir dağılım hacmine, daha düşük klirens ve daha kısa eliminasyon yarı ömrüne sahiptir. Düşük lipid erfliliği ve daha yüksek plazma proteinlerine bağlanma özellikleriyle, dokularda daha az birikme söz konusudur (1). Alfentanilin kısaca saydığımız bu özellikleri ilacın açık kalp cerrahisinde infüzyon şeklinde uygulanmasını zorunlu kılmıştır (5,6). Bu şekilde majör uyarılara karşı oluşan stres hipertansif cevabı baskılayabilecek düzeyde plazma konsantrasyonunun yanısıra, daha hızlı bir postoperatif derlenme de sağlanabilmektedir (7).

Fakat yüksek doz opioidler anestezik olarak tek başına kullanıldığında bir takım problemler de ortaya çıkmaktadır. Bunlar; intraoperatif olayları hatırlama, hafif bir kas tonusu artmasından ventilasyonda zorluk doğuracak, hatta manuel ventilasyona imkan vermeyecek şekilde gelişen göğüs duvarı rijiditesi, operasyondan saatlerce sonraya kadar devam eden solunum depresyonu ve konvülsiyonlardır (3).

Bütün opioidler yeterince yüksek dozlarda uygulandığı zaman şiddetli konvülsiyonlara yol açarlar. Köpeklerde cerrahi anestezi derinliği için fentanilin ED 50 değeri 0.025 mg/kg dır. Şiddetli konvülsiyonlara yol açan ED 50 dozu 4 mg/kg dır. Bu iki değerden bir güvenlik indeksi oluşturulmuştur. Bu güvenlik sınırı yani anestezik doz ve konvülsif doz arasında mesafe ne kadar artarsa güvenlik indeksi sayısı da o kadar artar. Fentanil için bu güvenlik indeksi köpeklerde 160 olarak bulunmuştur (8).

Literatürde fentanil (9), sufentanil (10) ve alfentanil (11) uygulanmasıyla ilişkili olarak konvülsiyon oluştuğuna dair bir çok rapor vardır. Opioidlerin hayvanlar üzerinde konvülsiyon oluşturduğuna dair kesin kanıtlar bulunmaktadır. Fakat bu konvülsiyon oluşturan dozlar, insanlara uygulanan dozların oldukça üzerindedir. İnsanlarda rapor edilen konvülsiyonlar esnasında bir kaç vakada EEG kaydedilmiştir. Ama bu esnada elektroensefalografik nöbet aktivitesi tespit edilmemiştir (12).

Sebel ve arkadaşları yüksek doz opioid anestezisi kullandıkları 1500 vakada anestezi esnasında sürekli olarak EEG monitörizasyonu uygulamışlardır. Fakat vakaların hiçbirinde klinik veya elektroensefalografik

olarak konvülsif bir aktiviteye rastlamamışlardır (13). Yine Smith ve ark. da, yüksek doz opioid anestezisi verdikleri 127 hasta üzerinde operasyon sürecince EEG monitörizasyonu uygulamışlardır. Onlar da konvülsif bir aktivitenin varlığını destekleyecek mevcut bir delilin olmadığına karar vermişlerdir. Onlara göre bu durum, opioidlerin neden olduğu, anestezinin indüksiyonu esnasında sıklıkla görülen, kas rijiditesine bağlı myoklonik aktivitenin sonucu görülen hareketlerdir.

Rao ve arkadaşları ise rapor ettikleri 5 vaka bildiriminde, hızlı bilinç kaybı oluşturmak için fentanilin hızlı uygulanması sonucunda, bariz hemodinamik değişiklikler oluşturmaksızın, diazepam ve lorazepamla premedikasyon yapmakla da önlenemeyen konvülsiyonlar oluştuğunu bildirmişlerdir (9).

Bizim vakamızda, hastanın hikayesinde herhangi bir nöbet tarifi yoktu. Operasyona girmeden önceki laboratuvar değerleri normal sınırlar içerisinde idi. İndüksiyon esnasında alfentanil infüzyonu uygularken bilinç kaybı geliştikten sonra klinik olarak grand mal tip nöbete benzer tarzda jeneralize konvülsiyon gelişti. Fakat bu esnada biz hastaya EEG monitörizasyonu tatbik etmiyorduk. Bu yüzden bu bulgumuzu EEG ile destekleyemedik.

Sonuç olarak; literatürde yüksek doz opioid kullanımını sonucu gelişen tonik klonik kasılmaların konvülsiyon olup olmadığına dair halen tartışmalar devam etse de, günümüzde kardiyak cerrahide çok sık olarak kullanılan yüksek doz opioid anestezisi esnasında özellikle de hızlı bilinç kaybı sağlamak için hızlı indüksiyon uygularken, bir komplikasyon olarak konvülsiyon gelişebileceğini akılda bulundurmamak gerektiği kanısına vardık.

## KAYNAKLAR

1. Camu F, Gepts E, Rucqui M, Heykants J. Pharmacokinetics of alfentanil in man. *Anesth Analg* 1982; 61: 657-662.
2. Van Beem H, Van Peer A, Gasparini R, Woestenborgs R, Heykants J, Noordun H, et al. Pharmacokinetics of alfentanil during and after a fixed rate infusion. *Br J Anaesth* 1989; 62: 610-615.
3. Sebel PS, Bovill JG. Opioid analgesics in cardiac anesthesia. In: Kaplan JA, ed. *Cardiac Anesthesia*. Orlando, 1987: 67-123.
4. Özçam GM, Alahan G, Ünal H, Erbil S. koroner arter cerrahisinde yüksek doz alfentanilin kardiyovasküler sistem üzerine etkileri. *Türk Anest ve Rean Cem Mecmuası* 1992; 20: S1 227-231.
5. Hynynen L, Takkuren O, Salmenpera M. Continous infusion of fentanyl or alfentanil for coronary artery surgery. *Br J Anaesth* 1986; 58: 1252-1257.
6. Sebel PS, Bovill JG, Van der Haven A. Cardiovascular effects of alfentanil anesthesia. *Br J Anaesth* 1982; 54: 1185-1191.
7. Shafer A, Sung ML, White PF. Pharmacokinetics and pharmacodynamics of alfentanil infusions during general anesthesia. *Anesth Analg* 1986; 65: 1021-1028.
8. De Castro J, De Water AV, Wouters L. Comparative study of cardiovascular, neurological and metabolic side effects of eight narcotics in dogs. *Acta Anaesthesiol Belg* 1979; 30: 7-99.
9. Rao TLK, Muammaneni N, El-Etr AA. Convulsion: An unusual response to intravenous fentanyl administration. *Anesth Analg* 1982; 61: 1020-1021.
10. Brian JE, Seifen AB. Tonic-clonic activity after sufentanil. *Anesth Analg* 1987; 66: 481-483.
11. Strong WE, Matson M. Probable seizure after alfentanil. *Anesth Analg* 1989; 68: 692-693.
12. Bovill JG. Opioid anaesthesia. In: Kay B, ed. *Total intravenous Anesthesia*. New York: Elsevier Science Publishing Company, 1991: 81-95.
13. Sebel PS, Bovill JG. Fentanyl and convulsions. *Anesth Analg* 1983; 62: 851-859.
14. Smith NT, Benthuisen JL, Bickford RG, Sanford TJ, Blasco T, Duke PC, et al. Seizures during opioid anesthetic induction-are they opioid-induced rigidity. *Anesthesiology* 1989; 71: 852-862.

## EKSTRA - ADRENAL FEOKROMOSİTOMA

Dr. Recai GÜRBÜZ\*, Dr. Ali ACAR\*, Dr. Esat ARSLAN\*, Dr. Şükrü ÇELİK\*,  
Dr. Kadir CEYLAN\*, Dr. Şenol ERGÜNEY\*

\* S.Ü.T.F. Üroloji Anabilim Dalı

### ÖZET

*Ekstra-adrenal feokromositoma genellikle retroperitoneal bölgede, nadiren sempatik sistemle birlikte, mesaneden kafatası tabanına kadar herhangi bir sahada lokalize olabilen ve hipertansiyona yol açan nadir bir feokromositoma çeşitidir.*

*20 yaşında erişkin bir kadında sol renal pedikül seviyesine yerleşmiş bir feokromositoma olgusu sunulmuştur.*

*Anahtar Kelimeler: Feokromositoma, ekstraadrenal.*

### SUMMARY

#### *Extra-Adrenal Pheocromocytoms : A Case Report*

*Extra-adrenal pheocromocytomas generally occur in the retroperitoneum and rarely seen anywhere from the bladder to the base of the skull in association with the symphetic nervous system and cause hypertension.*

*We report 20 year-old female with extra-adrenal pheocromocytoma arising from left renal pedicle level review it's diagnosis, treatment and follow-up.*

*Key Worlds: Pheocromocytoma, extra-adrenal*

### GİRİŞ

Feokromositomlar etkin bir hipertansiyon nedenidir. Hipertansiyon sergileyen hastalar arasında insidensi %0.1 olarak belirlenmektedir (1,2).

Ekstra-adrenal feokromositomalar ve paragangliomalar paraganglionik sistemin kromofin hücrelerinden kaynaklanmaktadır. Yetişkinlerdeki tüm feokromositomların %10-20'sini, çocuklardaki feokromositomların %30-50'sini ekstra-adrenal feokromositomalar teşkil etmektedir (1).

Ekstra-adrenal feokromositomaların bir çoğu retroperitoneal bölgede meydana gelmesine rağmen, bu sahaya birlikte sempatik sistemde, mesanede kafatası tabanına kadar herhangi bir yerde lokalize olabilmektedir (1).

### VAKA BİLDİRİMİ

20 yaşında bir kadın hasta, Kardiyoloji servisine paroksizmal hipertansiyon yılanması nedeniyle başvurmuş. 2 yıldan beri aralıklı tansiyon yükselmeleri, şiddetli baş ve ense ağrıları oluyormuş. Bulanık

görme şikayeti olmayan hastada iştahsızlık varmış ve 2 yılda 12 kilo kaybetmiş.

Fizik muayenede TA: 200/150 mmHg, Nb:108/dak olarak belirlendi. Genel durum iyi, kalp sesleri ritmik ve taşikadik olan hastada S1 hafif sert olarak değerlendirildi. Diğer sistemlerde patoloji belirlenmedi. Batın ultrasonografisinde sol böbrek önünde 4x4 cm lik keskin sınırlı homojen kitle belirlendi, kitlenin böbrek arterine bası yaptığı ortaya konmasına rağmen, renal anjiyografi normal olarak değerlendirildi.

BT'de sol renal arter önünde keskin sınırlı 4.5x4.5 cm boyutlarında çevre invazyonu olmayan solit kitle ortaya kondu.

24 saatlik idrarda Vanilmandelik asid ve epinefrin seviyelerinde hafif, norepinefrin seviyesinde belirgin yükselme saptandı. Diğer laboratuvar bulgularında belirgin değişiklik gözlenmedi.

123 Iodino -metaiodobenzyl guanidine (123 I-MIBG) scan ile radiofarmakolojik maddenin in-

jeksiyonundan sonra abdominal bölgede sol böbrek pelvisi hizasında artmış aktivite alanı belirlendi.

Selektif renal ven renin seviyeleri anlamlı bir farklılık ortaya koymadı.

0.25 ila 0.75 mg/kg kadar artan dozlarda phenoxybenzamine ile alfa sempatik blokaja başlandı. 10 günlük tedavi uygulamasından sonra genel anestezi altında sol modifiye toraabdömal insizyonla transperitoneal girişimle ameliyat edildi. Renal pedikül hizasında aortaya kısmen yapışık 5x5 cm boyutunda solit kitle ile karşılaşıldı (Resim 1). Kitle eksize edilerek alındı (Resim 2,3). Kitlenin çıkarılması esnasında TA'de aşırı yükselme belirlendi. Kitlenin çıkarılmasından sonra TA 80/40 mmHg se-

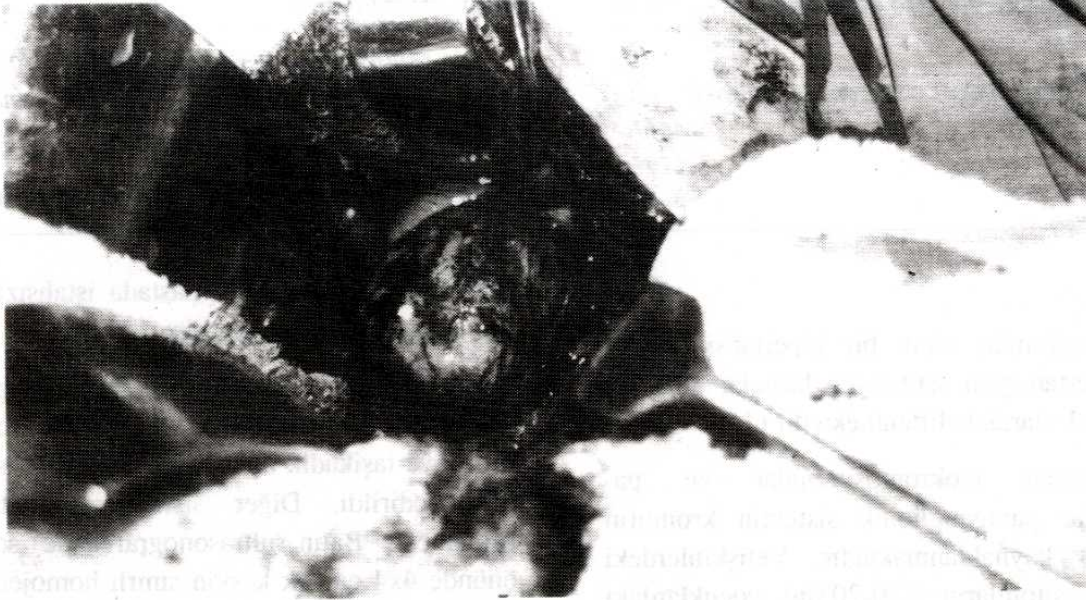viyelerine düştü. ancak dopamin HCl ve yoğun mayi replasmanı ile TA regüle edildi. Postoperatif 2. günde hasta ilaç almaksızın normotensiv hale geldi.

Histopatolojik incelemede dar, ince fibröz stromada yer alan yer yer şeffaf sitoplazmalı veziküler nükleuslu hücreler, kapiller proliferasyon, ekstravaze olmuş eritrositler belirlendi.

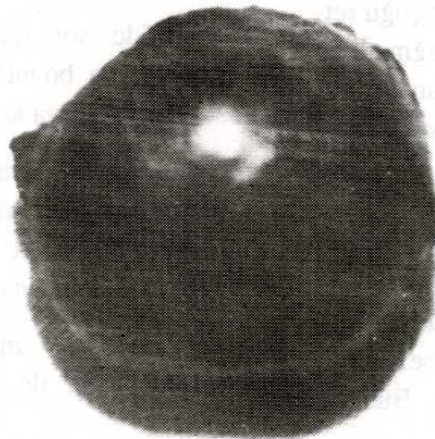
Histopatolojik tanı FEOKROMOSİTOMA olarak tanımlandı.

### TARTIŞMA

Feokromositomalar nadir olarak görülür, fakat tahripkar tümörlerdir. Bunlar "%10 tümörler" olarak

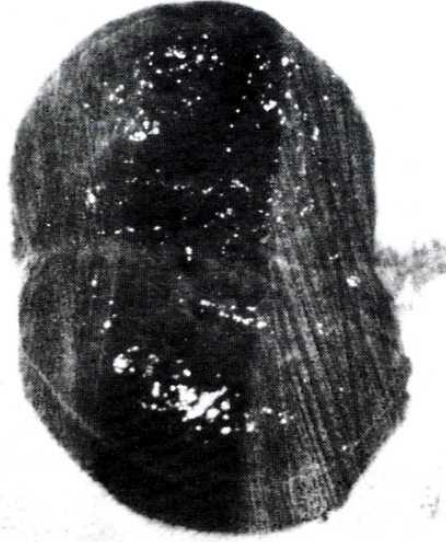

Resim 1



Resim 2





Resim 3

da adlandırılır. Çünkü yaklaşık %10 düzeyde bilateral, %10 düzeyde malign, %10'u çocukları tutar ve %10'u ekstra-adrenaldir (3).

Ekstra-adrenal feokromositoma embryonal nöral kristadan türeyen kromafin hücrelerinden meydana gelmektedir. Gebeliğin 6-7. haftasında sempatik gelişimin primitif hücreleri feokromoblastlar içinde differensiyasyona başlamaktadır. 9. haftada bu hücreler şimdi feokromositler, para-aortik cisimler olarak bilinen vaskülarize hücre kordonlarının teşkil eder. Çölyak ganglion bölgesindeki feokromositler adrenal medullayı meydana getirmek için göç ederler. Geriye kalan para-aortik cisimler prevertebral sempatik pleksüs ve daha nadir olarak sempatik zincir ile birlikte bir arada yerleşmektedir. Bunun sonucu kromafin doku pelvisten kafatası tabanına kadar geniş bir sahada bulunmaktadır (1).

Feokromositomalar spontan olarak meydana gelir. Multiple endokrin neoplazm tip 2 olarak bilinen, otosomal dominant geçişli famiyal bir hastalık sonucunda gelişebilmektedir. Hastaların %5'inden fazlasında feokromositoma tiroidin medullar karsinoması ve hiperparatiroidizmde (Adenoma ve hiperplazi) içine alan pluriglandüler sendromun bir parçası olarak ortaya çıkmaktadır (4).

Hipertansiyon sistolik ve diastoliktir. Oftalmoskopik muayenede retinal damarlar hi-

pertansiyonun şiddeti ve hastalığın süresi ile uyumlu bir görünüm sergilemektedir. Hipertansiyon devamlı olabilir ve normal kan basıncı yükselmelerinden ayırt edilmeyebilir (4).

Hastamızda paraksismal seyir gösteren bir hipertansiyon belirlendi.

Baş ağrısı en sık görülen şikayetlerden birisidir ve hipertansiyonun derecesiyle ağrının şiddeti uyum göstermektedir. Efor ve çevresel sıcaklık gibi nedenler olmaksızın görülen terleme artışları menopoz esnasında görülen fenemone bezemektedir ve terlemelere yüz kızarıklığı veya beyazlığı refakat edebilir. Norepinefrin aşırılığında ziyade epinefrin fazlalığı sonucu taşikardiler meydana gelmektedir. Aşırı katekolaminlerle normal basınç yolunu ganglionik blokajı ve plazma volümünün azaması sonucu postural hipotansiyon sık görülen bir bulgudur (4).

Vakamızda baş ve ense ağrıları, terleme, yüz kızarmaları ve postural hipotansiyon sık sık ortaya çıkan bulgular olmuştur.

Kilo kaybı geneldir, bu kısmen glikojenolizisin artması ve sonra ketokalamin seviyelerinde yükselmenin lipolizisi artırarak kan glikoz ve yağ asid seviyelerinde yükselme sonucu gelişen anoreksiyadan kaynaklanmaktadır (4).

Olgumuzda iştahsızlık belirgindi ve 2 yıl içinde 12 kg kilo kaybı anemnezi alındı.

Nadir vakalarda tümör palpablıdır. Tümör palpabl olmasa bile tümör bölgesine bası uygulandığında TA'da ani yükselmelere neden olabilmektedir. Mesane ve prostat tutulumlarında miksiyon esnasında kan basıncında artma görülebilmektedir (4).

Hastamızda tümör palpabl değildi, ancak operasyon esnasında böbrek pedikülü seviyesinde, tümöröl kitlenin manüplasyonunun aşırı kan basıncı artışına neden olduğu gözlemlendi.

Paraganglionik sistemin neoplazmalarının kalifikasyonunda önceleri hücrelerin boya alma özellikleri esas alınmıştır. Ketokalamın sektrete eden tümörlerin pazitif kromafin reaksiyon verdikleri kabul edilmektedir. Bununla birlikte fonksiyonel kromafin negatif ve nonfonksiyonel kromafin pozitif paraganglion tümörü kromafinomalar ve non-kromafinomalar gibi sınıflandırmanın pratik değeri sınırlı olmaktadır. Günümüzde bir çok araştırmacı Glenner ve Grimley'in 1974'de teklif ettiği sınıflandırmayı tercih etmektedir. Buna göre paraganglion sistemin ekstra-adrenal kısmı anatomik dağılım, innervasyon ve mikroskopik yapıya göre 4 grupta toplanmaktadır; 1) Branchiomic, 2) Intravagal, 3) Aortico-sympathetic ve 4) Visseral-autonomik (5).

Branchiomic paraganglion arterial damarlar ile baş boyun bölgesinin kranial sinirlerinin birlikte bulunmasından kaynaklanmaktadır ve jugulotimpanik, orbital, interkarotik, subclavian, laringeal, koronar ve pulmonar paraganglionu içermektedir. Karotid cisim tümörü (Chemodectoma) ve glomus jugular tümör branchiomic paragangliondan doğan en genel tümörlerdir. Vagus sinirinin perineuriumu içindeki intravagal paraganglion bir çok yönüyle branchiomic paragangliona benzemektedir. Intravagal tümörler sinir boyunca değişik bölgelerde bulunur, buna rağmen bunlar büyük ekseriyetle sinirin kafatasından çıktığı jugular foramen yakınında meydana gelmektedir. Branchiomic ve intravagal paragangliomadan doğan neoplazmalar genellikle kromafin negatiftir ve nadiren fonksiyoneldir. Aortiko-sympatik paraganglion sempatik zincir ve kolleteral ganglionun segmental ganglion ile birlikte bulunmasından kaynaklanır. Bu paraganglion aorta boyunca renal arter ve iliak bifurkasyon çevresi altındaki retroperitoneal bölgede bulunur. Zuckerkadl organları bu grubu teşkil etmektedir. Aortiko-sympatik ve visseral-autonomik paragangliondan doğan tümörler büyük çoğunlukla kromafin pozitifdir ve fonksiyoneldir (5).

Hastamızda belirlediğimiz lezyon sol böbrek pedikülü çevresinde ve aortaya yapışık olarak bulundu. Yukarıdaki sınıflandırmaya göre vakamız, Aortiko-sympatik paragangliondan kaynaklanmış fonksiyonel bir ekstra-adrenal feokromositomadır.

## KAYNAKLAR

1. David, A.G., Andrew, C.N., Emmanuel, L.B., Ralph, A.S., James, E.M., Robert, K.: Experience with extra-adrenal pheochromocytoma. J.Urol. 1989; 142: 931-6.
2. Benda, J.A.: Adrenal neoplasms. Genitourinary oncology. Clup, A.O., Loening, A.S.: Lea and Febiger. Philadelphia. p. 1985; 524-27.
3. Gunther, E.V., Friedrich, W., Christoph, D., Rudolf, H.: Pheochromocytoma in the pediatric age group the prostate-an unusual location. J.Urol 1990; 144: 1219-21.
4. Forsham, P. H: Disorders of the adrenal glands. General urology Tanagho, E.A., McAninch, J.W.: Appleton and lange, a publishing division of prentice Hall. USA. p. 1988; 473-90.
5. Raymond, K.W., Alex, F.A., Gilbert, H.D.: Extra-adrenal pheochromocytoma. J.Urol. 1992; 147: 1-10.

## AMİYOTROFİK LATERAL SKLEROZ VE MULTIPL MYELOM (2 OLGU NEDENİYLE)

Dr. Barış BAKLAN\*, Dr.Gülden Akdal DAMLACIK\*, Dr. Ahmet GENÇ\*,Dr. Şakir FADİLOĞLU\*

\*Dokuz Eylül Üniversitesi Tıp Fakültesi Nöroloji Anabilim Dalı, İZMİR

### ÖZET

*Motor nöron hastalığı ile paraproteinemi birlikteliği seyrek olmayarak görülmekte ve patogeneze yönelik yayınlar giderek artmaktadır. Paraproteinemi saptanmışsa bu, hastalığın fokal ya da jeneralize tüm formlarında bulunabilmektedir. Malignite açısından lenfoma daha sık bildirilirken multipl myelom ile birlikte görülen olgu sayısı oldukça sınırlıdır.*

*Amiyotrofik lateral skleroz (ALS) tanısı olan 66 yaşındaki kadın hasta ile 49 yaşında bir erkek hastada ileri incelemeler sırasında paraproteinemi ve multipl myelom saptadık. Bu hastalarda nörolojik belirtiler maligniteden çok önce ortaya çıkabildiği gibi tersi de olabilmektedir. Bu nedenle bu yazıda, multipl myelom gibi daha seyrek rastlanan malignite görülen olgularda ısrarlı nörolojik incelemenin, ALS'li olgularda da paraproteinemi, malignite ve multipl myelom araştırmalarının ihmal edilmemesinin önemi vurgulanmış ve ilgili literatür ışığında klinik ve fizyopatolojik mekanizmalar incelenmiştir.*

*Anahtar Kelimeler: Multipl myelom, paraproteinemi, amiyotrofik lateral skleroz.*

### SUMMARY

#### *Amyotrophic Lateral Sclerosis and Multiple Myeloma case report.*

*Motor neuron disease and paraproteinemia are seen together not infrequently and the literature regarding pathogenesis has been increasing. Paraproteinemia, if detected, can be encountered in any type of the motor neuron disease (MND), either in focal or generalized types. The association of MND and lymphoma has been reported more frequently; yet, number of cases with MND associated with multiple myeloma is very limited.*

*We found paraproteinemia and multiple myeloma in the investigation of two MND cases, 66 year old woman and 49 years old man both of whom were diagnosed with amyotrophic lateral sclerosis (ALS). There has been report in similar cases stating that neurological signs can precede the detection of malignancy, but vice versa is also prevalent. For this reason, we want to emphasize the importance of malignancy, paraproteinemia, multiple myeloma investigations in the patients with ALS diagnosis. Insisting on detailed neurological examination is also very important in patients with infrequently seen malignancies such as multiple myeloma. Clinical findings and pathophysiological mechanisms have been discussed in the light of the related literature.*

*Key words: Multiple myeloma, paraproteinemia, amyotrophic lateral sclerosis.*

### GİRİŞ

Amiyotrofik Lateral Skleroz (ALS) düşünülen bir olguda etioloji de malignite aramak rutin incelemeler arasındadır. ALS'nin ayrıca tanısında paraproteinemi birlikteliğine rastlanabilmekte ve bu

patolojik sürecin altından lenfoma, plazma hücre diskrazileri, örneğin multipl myelom çıkabilmektedir (1-5). Multipl myelom kontrolsüz plazma hücreleri üretilmesi sonucu kemik ve yumuşak dokulara infiltrasyon gösteren malign bir hastalıktır. Paraproteinemi, renal yetmezlik, hi-

perkalsemi amyloidosis gibi sonuçları ile çoğunlukla periferik sinirler olmak üzere tüm santral sinir sistemini etkileyebilir. Bu etki neoplastik dokunun direk yayılımı, kompressif ya da "remote" etkisiyle oluşmaktadır (2).

Multipl myelomda periferik nöropati oranı %13 olarak bildirilirken (1,2), literatür incelendiğinde ALS ile birlikteliği konusunda belirli bir oran belirten bir çalışmaya rastlanmıştır. ALS ve paraproteinemi birlikteliğini gösteren olgu serileri incelendiğinde de multipl myelom olgularının henüz oran oluşturacak sayıya ulaşmadığı görülmüştür (6-9).

Motor nöron hastalığı ile paraproteinemi birlikteliği, bu konuda en geniş seriyeye sahip iki çalışmada %4.3 ile %9 arasında bildirilmiştir (8,9).

Dokuz Eylül Üniversitesi Tıp Fakültesi Nöroloji polikliniğine 1991-1992 yılları arasında başvuran ve ALS tanısı alan 2 hastada ileri incelemelerle multipl myelom tanısına ulaşıldı. Bu iki olgu nedeniyle, ilgili kaynakların ışığında ALS'li olgularda paraproteinemi ve multipl myelom görülme sıklığı, klinik tablo ve etiyopatogenez tartışılmıştır.

## OLGULAR

**Olgu 1:** (49 y, E). 3-4 yıldır bel ve sağ bacağına ağrı, yürüme güçlüğü yakınmaları olan, kollarında ve sırt kaslarında seyirmeler tanımlayan hastanın nörolojik bakışında: dilde fasikülasyon, üst ekstremite tenar ve hipotenar kaslarında atrofi, derin tendon reflekslerinde dört yanlı artma, patolojik

refleksler, bilateral üstte Hoffman, altta Babinski ve Aşil klonusu alınıyordu. Sağ alt ekstremitede distalde belirgin monoparezi ve 2 cm. atrofi saptandı. Serbral ve spinal manyetik rezonans incelemesinde patoloji saptanmayan hastaya klinik bulgular ve elektrofizyolojik incelemeler sonucu ALS tanısı konuldu. Ayrıca tanı açısından yapılan protein elektroforezinde gammaglobulin yüksekliği (%48.50), Ig G'de aşırı artma (6840 mg/dl), beyin omurilik sıvısında (BOS) proteini 94 mg/dl olarak saptandı.

**Olgu 2:** (66y, K). Sağ elindeki güçsüzlük ile başlayan yakınmaları önce sol kol, ardından her iki alt ekstremiteye geçen ve son bir ay içinde tüm vücut kaslarında seyirmeler tanımlayan hastanın nörolojik bakışında kuadriparezi, derin tendon reflekslerinde dört yanlı artma, 4 ekstremitede fasikülasyonlar, üstte ve altta patolojik refleksler bilateral pozitif bulundu. Klinik ve elektrofizyolojik özellikleriyle ALS tanısı konan hastanın protein elektroforezinde gammaglobulin yüksekliği (%35.56), Ig G'de artma (Ig G 3580 mg/dl) ve BOS protein 178 mg/dl olarak saptandı.

Yukarıda da görüldüğü üzere her iki hastada da monoklonal gammopati, BOS protein yüksekliği saptanmıştır. Hematolojik incelemeleri, kemik grafileri ve hematolojik konsültasyonu sonucu multipl myelom tanısı alan hastalar sekonder ALS+multipl myelom tanıları ile ilgili kliniğe gönderildi. Her iki olgunun laboratuvar bulguları tablo 1 ve 2'de özetlenmiştir.

Tablo 1. Olgularımızın Protein Elektroforez Sonuçları

	Albumin	alfa 1G	alfa 2 G	beta G	Gamma G
Olgu 1	53.40	2.56	9.50	8.46	48.58
Olgu 2	46.50	1.26	8.45	8.32	35.46

Tablo 2. Olgularımızın protein elektroforez, BOS proteini ve sedimantasyon sonuçları

	IgA	IgM	IgG	BOS Pro.	Sed mm/s
Olgu 1	22	12	6840	94 mg/dl	146
Olgu 2	56	35	3580	78 mg/dl	68

## TARTIŞMA

ALS'li hastalarda paraprote nemi, konuya yönelik en geniş serilerde %9 oranındadır (10). Shy ve arkadaşları ise bunu daha az sayıda hastada saptamışlarsa da (%4.8), bu oranın düşük çıkması; Younger ve arkadaşlarınca konvensiyonel serum protein elektroforez yöntemi kullanmasına bağlanmış, immunofiksasyon yönteminin daha duyarlı olduğunu belirtmişlerdir (9,10).

İlk kez 1963'de lenfomalı hastalarda MNH saptanmış ve buna paraproteineminin mediatörlük yaptığı düşüncesi öne sürülmüştür. Younger ve ark. MNH ve lenfomanın aynı nedenden dolayı ortaya çıkabileceğini, hem nörojenik hem onkojenik viral etioloji ile otoimmün bozukluğun her iki olayı indükleyebileceğini bildirmişlerdir (9). Diğer yandan paraproteineminin direk nörotoksik bir ajan olabileceğini düşünenler bulunmakla birlikte önceki görüş daha geçerli görünmektedir (9). Multipl myelom gibi plazma hücre diskrazilerinde: paraproteinemi, periferik nöropatiye neden olabilmektedir. Bu hastalarda yapılan araştırmalarda çoğu kez bu patolojik süreçten myelin bağlantılı glukoproteine karşı oluşmuş antikorlar (anti-MAG) sorumlu tutulmaktadır (8). Motor nöron hastalığı olan hastalarda ise anti - MAG aktivitesi saptanamamıştır. Bununla birlikte, motor nöron veya perikaryon üzerinde diğer bazı yüzeyel antijenlere karşı oluşmuş antikorları, nöromüsküler bağlantıda aksonal "uptake" ile alınıp retrograd transport ile hücre gödesine taşınabileceği öne sürülmektedir (8).

Literatür incelendiğinde ALS ve multipl myelom birlikteliğine ait belli bir orana rastlanmamıştır. Bununla birlikte, Younger ve arkadaşlarının MNH ve lenfoma birlikteliğine ait serileri aydınlatıcı olabilir. Çalışmalar, serilerindeki 34 lenfoma ve MNH li olgudan 11'inde (%32.4) önce MNH sonra lenfoma, 23'ünde (%66) ise önce lenfoma sonra MNH tanısı koyduklarını belirtmektedir (9). Bizim olgularımızın ikisinde de multipl myelom tanısı ALS tanısından sonra konmuştur. Paraproteinemi ve

MNH birlikteliği olan olgularda klinik tablonun alt motor nöron tutuluşu ile başladığı ya da sınırlı kaldığı görüşünün (8) aksine böyle bir sınırlılığın olmadığı hem üst hem alt motor nöron tutuluşlarının birlikte olabileceği belirtilmektedir (10). Bizim birinci olgumuzda öykü yakınmalar hastalığın alt motor nöron etkilenmesi ile başladığını düşündürmektedir, ancak nörolojik bakı sonucu alt motor nöron bulgularına ek üst motor nöron ve bulber etkilenme saptanmıştır. İkinci olguda yakınmalar üst ekstremiteden başlayıp diğer ekstremitelere yayılmış. Her iki olgunun seyrinin literatürde tanımlanan değişik klinik tablolarla uyumlu olduğu görülmüştür (7,10).

ALS'li hastalarda yüksek beyin omurilik sıvısı (BOS) proteinin özellikle 75 mg/dl'nin üzerindeki değerlerde tabloya paraproteineminin eşlik etme olasılığının oldukça yüksek olduğu bildirilmektedir (10).

ALS'li hastalarda kesin tanı için elektrofizyolojik incelemeler dışında serum protein elektroforezinin duyarlı yöntem olan immunofiksasyon ile yapılması, BOS protein bakışı, kemik iliği incelemesinin gerekli olduğu ve klinik tablonun alt motor nöron tutuluşu ile sınırlı kalmayacağına dikkat çekilmektedir (10).

Bizim olgumuzda da BOS proteinleri sırasıyla 94 ve 78 mg/dl, serum immunglobulin G 6840, 3580 mg/dl olarak bulunmuş ve protein elektroforezinde monoklonal gammopati saptanması ile tanı kriterleri tamamlanmıştır.

Sonuç olarak ALS ve multipl myelomun birlikte görülmesi oldukça enderdir. Bu nedenle bu 2 olgu sunulmaya değer bulunmuştur. ALS ya da paraproteineminin söz konusu olgu malignitelerde multidisipliner yaklaşım gerekmekte ve ayrıntılı, duyarlı laboratuvar yöntemlerin zorunlu olduğu görülmektedir.

## KAYNAKLAR

1. Chad A D and Recht L D. Neurologic Paraneoplastic Syndromes. Edit by A I Arieff and R C Griggs. Metabolic Brain Dysfunction in Systemic Disorders. Little, Brown and Co. Boston 1992 Chap 20: 378-379.
2. Hudson A J. The Motor Neuron Diseases and Related Disorders Edit by R C Joynt. Clinical Neurology. J B Lippincott Company Philadelphia 1992. Vol 4 Chap 53 (A): 16-17.
3. Munsat TL. Adult Motor Neuron Diseases Edit by LP Rowland Merrit's Textbook of Neurology Lea and Febiger Philadelphia 1989.; Chap 15: 683-684.
4. Tandan R Disorders of The Upper and Lower Motor Neurons. Edit by WG. Bradley Neurology in Clinical Practise. Butterworth-Heinemann Boston 1991 Vol 2, Chap 80. 1709-1710.
5. Williams D B and Windebank AJ. Motor Neuron Disease. Edit by PJ Dyck. Peripheral Neuropaty. WB Saunders Company Philadelphia 1993 Vol 2, Chap 54 1029-1031.
6. Brudon F. Clinical Amyotrophie Lateral Sclerosis Syndromes M Gammopathies: Clinical, Electrophysiologic and Histimmunologic Aspects. Rev Electroencephalogr Neurophysiol Clin 1986, 15 (4): 369-373.
7. Rowland LP. Sherman WH. Latov N. Lange DJ, Mc Donald TD. Younger DS. Amyotrophic Lateral Sclerosis and Lymphoma: Bone marrow examination and other diagnostic tests. Neurology 1992. 42: 1101-1102.
8. Shy ME. Rowland LP., Smith T, Trojaborg W. Latov N. Sherman W. et al. Motor Neuron Disease and Plasma Cell Dyscrasia. Neurology 1986. 36: 1429-1436.
9. Younger DS. Rowland LP. Latov N. Lange DJ, Sherman W. et al. Lymphoma Motor Neuron Diseases and Amyotrophic Lateral Sclerosis. Ann Neurol 1991; 29: 7886.
10. Younger DS, Rowland LP, Latov N, Sherman W, Pesce W, Lange DJ. et al. Motor Neuron Diseases and Amyotrophic Lateral Sclerosis. Relation of High CSF Portein Content to Paraproteinemia and Clinical Syndromes. Neurology 1990. 40: 595-599.

## MEDİKAL VE CERRAHİ OLARAK TEDAVİ EDİLMİŞ BİR VERTEBRA KİST HİDATİK VAKASI

Dr. Mehmet ARAZİ\*, Yrd. Doç. Dr. M.İ. Safa KAPICIOĞLU\*\*, Doç. Dr.Recep MEMİK\*\*

\* S.Ü.T.F. Ortopedi ve Travmatoloji ABD

### ÖZET

*Kemiğin kist hidatik hastalığı, diğer organ tutulumlarına göre çok az görülür. Kemik tutulumlarının yaklaşık yarısı vertebrada ortaya çıkar. Ciddi komplikasyonlarla seyreden vertebra kist hidatığının teşhis ve tedavisinde birçok sorunlar mevcuttur. Bu makalede; cerrahi ve medikal tedavi ile iyi sonuç alınan bir vertebra kist hidatik vakası takdim edildi.*

*Anahtar Kelimeler : Hidatik hastalık, vertebra tutulumu.*

### SUMMARY

*Combined medical and surgical treatment of vertebral hydatid disease: A case report*

*The hydatid disease of bone is very rare then the other organ involvements. The vertebral column is involved in about 50 % of the patients. Vertebral hydatidosis is characterized by serious complications and it causes many diagnostic and therapeutic problems. One patient with hydatidosis of the vertebral column who was treated succesfully by chemotherapy and surgery was reported in this article.*

*Key Words : Hydatid disease, vertebral involvement.*

### GİRİŞ

Türkiye'de endemik olarak görülen kist hidatik hastalığı, sıklıkla E. granulosus'un sebep olduğu paraziter bir hastalıktır (1,2,3,4). Kist hidatik karaciğer ve akciğer gibi organlarda çok görülmesine karşın kemikte nadiren ortaya çıkar. Kemik tutulumu % 0.5-4 oranında görülmektedir (5, 6, 7, 8, 9, 10, 11, 12, 13). Tüm kemik kist hidatiklerinin yaklaşık yarısı vertebrada izlenir (6,9,11,14,15). Vertebra tutulumlarında parapleji, kifoz gibi deformiteler ortaya çıkabilmekte ve nüks sık görülmektedir. Vertebra kist hidatiklerinin teşhis ve tedavisindeki güçlükler bir çok yayında bildirilmiş ve prognoz çoğunlukla kötü seyretmiştir (6,11,14,16,17). Radikal cerrahi ve ilaç ile tedavi ettiğimiz nadir bir vertebra kist hidatik vakası takdim edildi ve bu hastalığın teşhis ve tedavisi ile ilgili özellikleri tartışıldı.

### VAKA TAKDİMİ

Altmış beş yaşındaki bayan hasta yaklaşık yirmi

yıldan beri devam eden sırt ağrısı şikayeti ile kliniğimize başvurdu. Hikayesinden daha önceden değişik tanılarla değişik tedaviler gördüğü, son bir aydır şikayetlerinin daha da arttığı ve artık günlük işlerini bile yapamadığı öğrenildi. Fizik muayenede; torakalomber bölgede hafif kifoskolyoz deformitesi ve alt torakal bölgede hassasiyet vardı. Vertebra hareketleri kısıtlı ve ağrılıydı. Ateş, terleme gibi sistemik belirtiler yoktu. Nörolojik muayenede spinal kord basısına ait semptom ve bulgu tespit edilmedi. Radyolojik incelemede (Resim 1) torakal 10 ve 11. vertebra arasında harabiyet ve disk aralığının kaybolduğu görüldü. Ayrıca paravertebral bölgede yuvarlak, 5x5 cm. ebadında kistik oluşum ve iştirakli kostalarda litik lezyonlar ve kenarlarında düzensizlik tespit edildi. Bilgisayarlı tomografik incelemede (Resim 2), torakal 10 ve 11. vertebra korpuslarında yaygın destrüktif lezyonlar vardı fakat nöral ark sağlamdı. Paravertebral bölgede kistik oluşumlar ve komşu kostalarda erezyonlar dikkati çekiyordu. Kan

analizlerinde, Hb: 14, 9gr/dl, Lökosit: 7800/mm<sup>3</sup>, sedimentasyon hızı: 5 mm/ 1 saat, Alkalin fosfataz: 80 IU/l, Ca: 9,4 mg/dl olarak tespit edildi.

Kliniğimize tüberküloz spondilit ön tanısıyla yatırılan hastaya drenaj, debritman ve anterior füzyon planlandı ve anti-tbc tedaviye başlandı. Anterior torakal girişimle lezyon bölgesine ulaşıldığında vertebra korpusuyla ilişkili bir adet büyük, sağ 11. kostayla ilişkili iki adet küçük olmak üzere üç kistik yapı ile karşılaşıldı. Kistlerin içiden koyu ve pürülan vasıfta mayi ile vezikülleri içeren materyal boşaltıldı. Saha betadin ile yıkandı. Torakal 10-11. vertebraların birleşme yerlerinde disk tamamen harab olmuştu. Vertebra korpuslarında ileri derecede destrüksiyon vardı. Tüm destrükte alanlar ve kistler debride edildi ve saha tekrar betadin ile yıkandı. Daha sonra sağlam olan 9. kostadan alınan greft ile füzyon uygulandı. Hastaya ameliyat sonrası Ceftriaxon 2gr/gün ve Mebendazol 40 mg/kg/gün başlandı. Kist materyalinden yapılan kültürde üreme tespit edilmedi. Yapılan histopatolojik incelemede kist hidatik tanısı doğrulandı (Resim 3). Ameliyat sonrası dönemde komplikasyon gelişmedi. Taramalarda diğer vücut sistemlerinde kist hidatiğe ait bir tutulum görülmeyen hasta, 13. günde gövde alçısı yapılarak taburcu edildi. Bu sırada Mebendazol'e karşı allerji gelişmesi sebebi ile Albendazol 10 mg/kg/gün şeklinde başlandı. Antihelmintik kemoterapiye 4 ay süreyle devam edildi. Alçıda iki ay kalan hastaya iki ay daha yatak istirahati uygulandı ve sonra korse ile yürümeye izin verildi. Ameliyat sonrası 12. ayda yapılan son kontrolünde hastanın şikayetlerinin kalmadığı ve günlük aktivitelerini sorunsuz yaptığı öğrenildi. Son çekilen radyografisinde (Resim 4) füzyon geliştiği ve bilgisayarlı tomografide (Resim 5) herhangi bir nüks olmadığı görüldü.

## TARTIŞMA

Kemik lokalizasyonu gösteren kist hidatik vakalarının büyük çoğunluğu vertebral kolonu etkilemektedir (6,11,14). Kistin kemik yapıları içerisinde biyolojik gelişmesinin çok yavaş olması hastalığın uzun süre asemptomatik olarak seyretmesine yol açar. Bu hastalarda kronik bel veya sırt ağrısı en sık tespit edilen semptomdur (6,16). Ağrının geç ortaya çıkması ve kronik bir seyir izlemesi sıklıkla hastaların daha çok nörolojik bo-

zukluklar ortaya çıktığında teşhis edilmelerine neden olmaktadır. Bu hastada yaklaşık yirmi yıllık bir sırt ağrısı şikayeti vardı ve nörolojik etkilenme yoktu. Halbuki vertebra kist hidatiklerinin % 25-84'ünde nörolojik etkilenme bildirilmektedir (11,17).

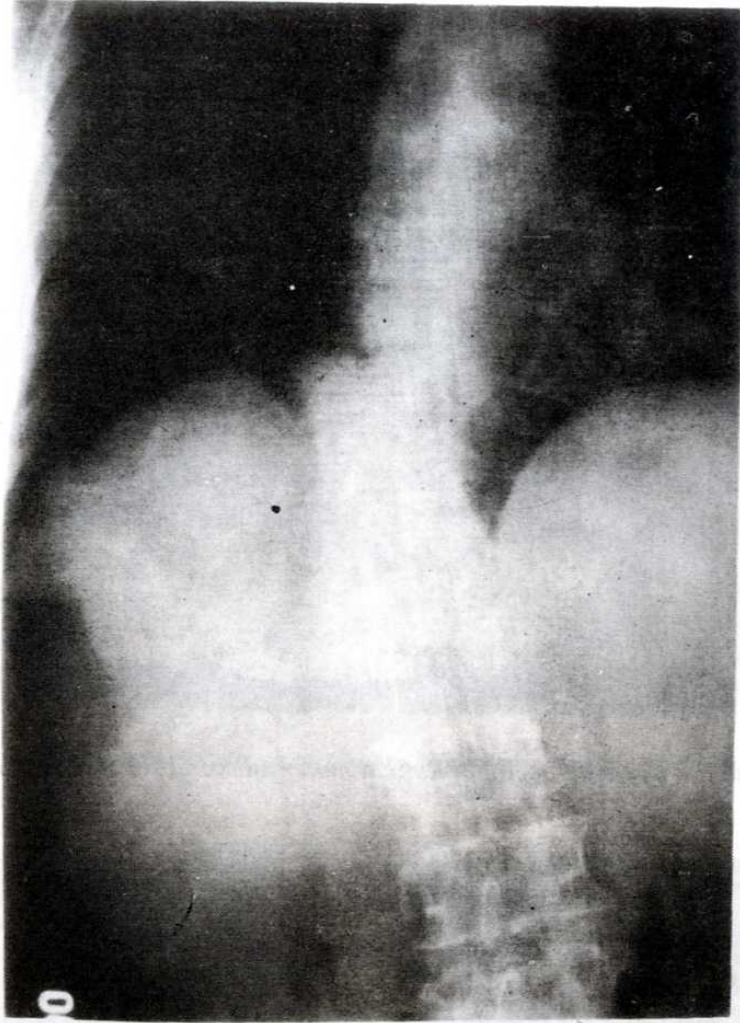
Vertebralarda en sık torasik bölge tutulumu bildirilmiştir (8,15,17). Torasik vertebra tutulumu olanlarda, beraberinde kostalarda tutulum vertebra kist hidatiğine özgü bir durumdur (8,16,18). Hastamızda lezyon seviyesindeki 11. kostada kist hidatik radyolojik olarak tespit edildi.

Spinal kist hidatikte serolojik tanı yöntemlerinin spesifik değeri yoktur (6,10,13). Tanıda, bilgisayarlı tomografi ve manyetik rezonans görüntüleme son derece faydalıdır ve vertebrada harabiyet, paraspinal kistik oluşumlar, komşu kostaların tutulumu vertebra kist hidatiği için önemli bulgulardır. (13,18,19). Ancak pekçok vakada tanı, ameliyat sırasında kist hidatiğin görülmesi veya alınan doku örneğinin histopatolojik incelenmesi sonucu konmaktadır (10, 11, 16, 20). Vertebra kist hidatiği en sık vertebranın Pott hastalığı ile karışır. Ayrıca vertebrada destrüksiyon yapan primer veya sekonder kemik tümörleri, Paget hastalığı ve enfeksiyonlar ile ayırıcı tanı yapılmalıdır (7, 11, 16, 18, 21).

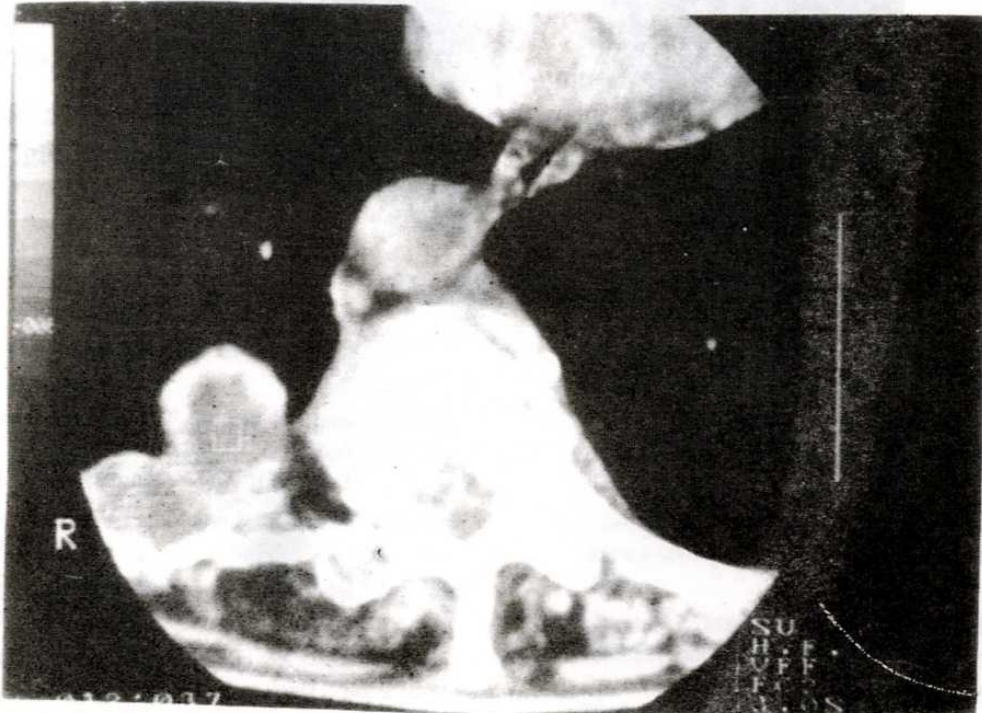
Vertebra kist hidatiğinin prognozu kötüdür (6, 8, 9, 16, 22, 23). Parapleji hastalığın en ciddi komplikasyonudur ve parapleji gelişmesi prognozu daha da kötüleştirir. Karray (16) parapleji ile seyreden vertebra kist hidatiklerinde yaklaşık % 14-58 oranında mortalite görüldüğünü bildirmiştir. Bir çok yazar tarafından vertebra kist hidatiği lokal bir malignite olarak kabul edilir ve % 30-40 arasında rekürrens bildirilmiştir (8, 13, 16, 17, 23). Bu nedenle hastalara sıklıkla tekrarlayan ameliyatlar gerekli olur.

Tedavide kistin ve hastalıklı kemik ve yumuşak dokuların tamamının total eksizyonu tavsiye edilmektedir (6, 8, 15, 16, 17, 21, 23, 24). Nörolojik tutulumu olan vakalarda dekompresyon için laminektomi pekçok cerrah tarafından uygulanmıştır (6, 9, 14, 17, 25). Karray (16) laminektomi ile tedavi ettiği ve paraplejik olan 8 vertebra kist hidatik vakasından hiçbirinde iyileşme olmadığını bildirmiştir. Yine Allred ve Nisbet (14) 26

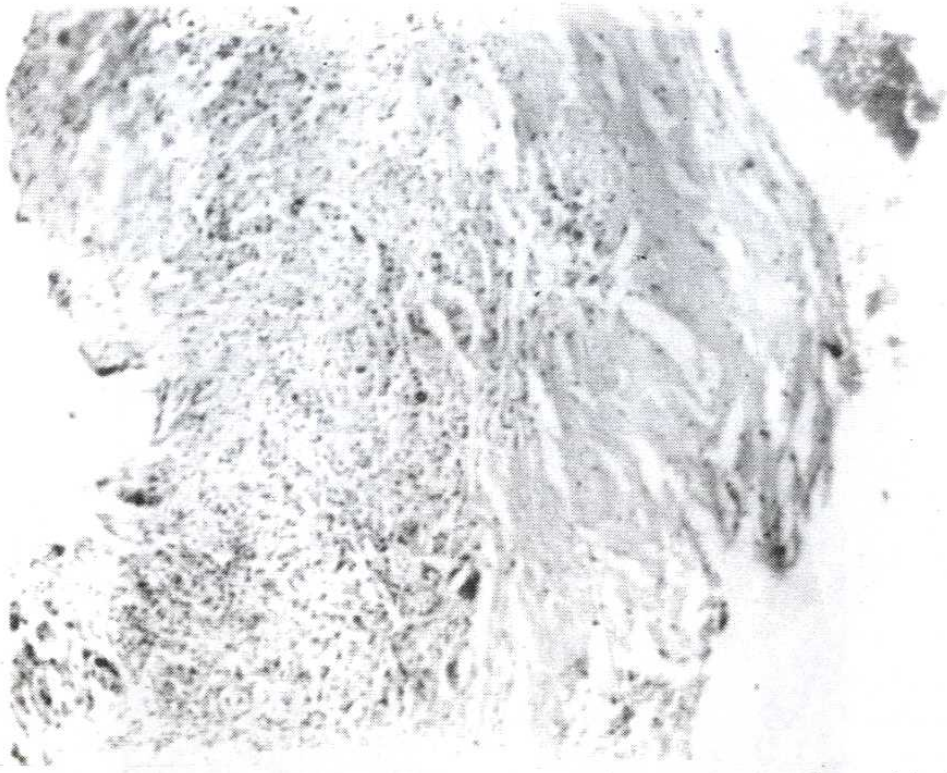




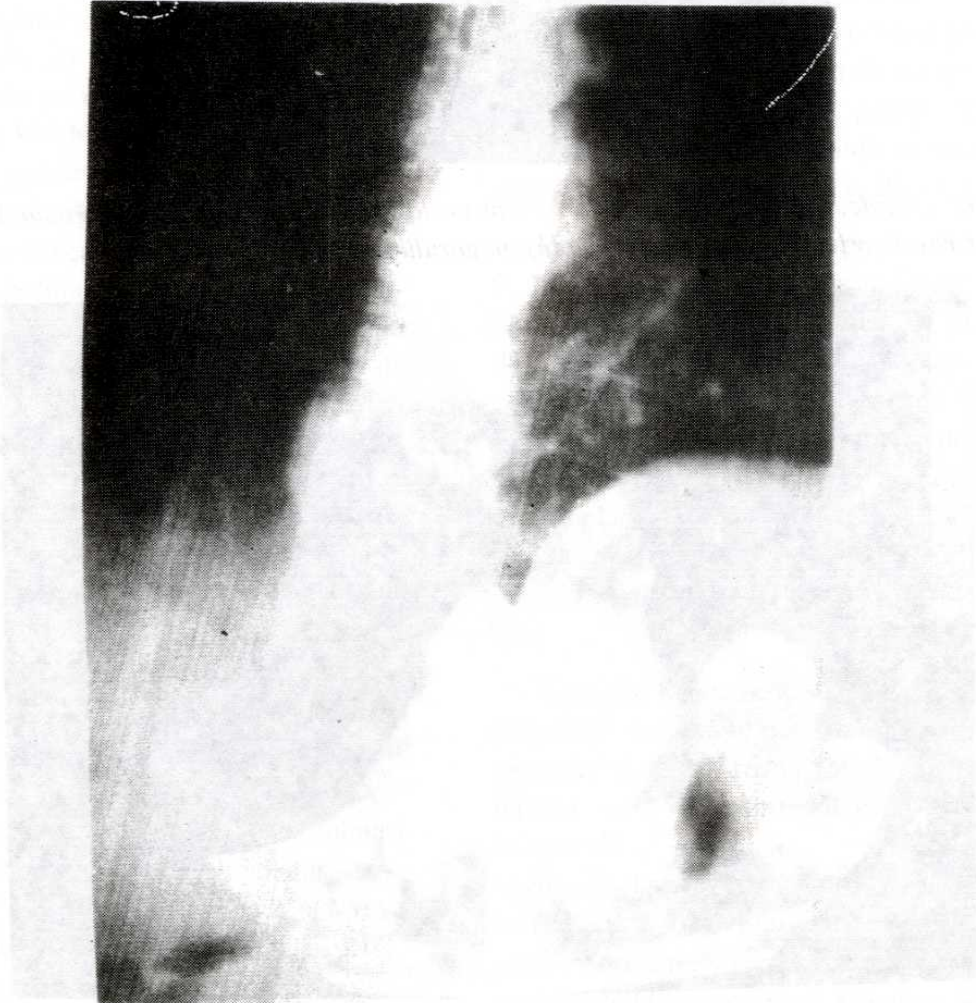
Resim 1. Direkt grafide, Torakal 10 ve 11. vertebraarda destrüksiyon, disk aralığında daralma ve paravertebral yerleşimli yuvarlak kistik oluşum görülmüyor.



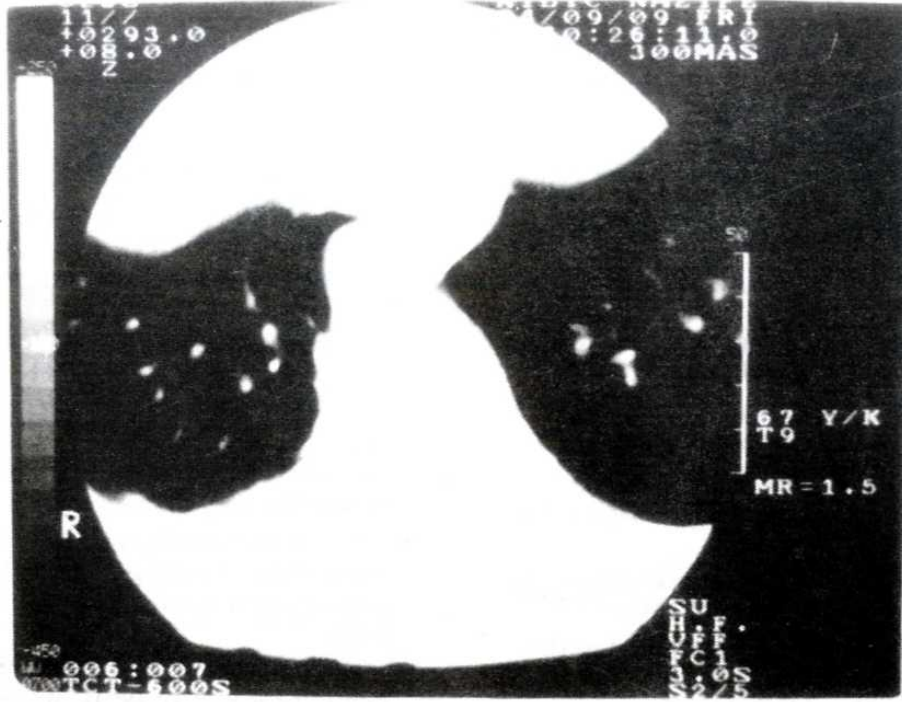
Resim 2. Ameliyat öncesi bilgisayarlı tomografide paravertebral kistik lezyon ve vertebra korpusunda harabiyet mevcut.



Resim 3. Amorf eozinofilik boyanan asellüler kutikül materyali ve fibrotik kist duvarı izleniyor. HEx200.



Resim 4. Direkt grafide, ameliyat sonrası 12. ayda füzyon geliştiği görülüyor.



Resim 5. 12. aydaki kontrol bilgisayarlı tomografisinde, herhangi bir nüks bulgusu yok.

spinal tutulumdan 18'inde paropleji geliştiğini ve bunların 13'üne laminektomi yapıldığını, sadece 1 hastada iyileşme görülebildiğini bildirmiştir. Laminektomi aynı zamanda spinal stabiliteyi de azaltarak kifotik deformiteye de neden olabilmektedir (8, 23). Son yayınlarda doğrudan lezyon bölgesinin debritleme ile anterior spinal dekompresyon veya hem anterior hemde posterior dekompresyon, gereken vakalarda internal fiksasyon ve füzyon pekçok yazar tarafından tavsiye edilmektedir (8, 16, 21, 23).

Yumuşak doku kist hidatiklerinde Mebendazol ve Albendazol gibi antihelmintik ilaçlarla başarılı

sonuçlar alınmıştır (1, 23, 26). Albendazol çok daha iyi emilmekte, kemikte ve kist sıvısında çok yüksek değerlere ulaşmaktadır (5, 24, 26). Vertebra kist hidatiklerinde bu ilaçların etkinliği tam kanıtlanmamış olmasına rağmen pekçok yazar ameliyat sonrası kemoterapiyi tavsiye etmektedir (5, 8, 9, 11, 12, 16, 19, 23, 24, 25, 27). Takdim edilen hastada da cerrahi girişimle beraber ilaç tedavisinden iyi sonuç aldık.

Sonuç olarak; nörolojik semptom veren veya vermeyen destrüktif vertebra lezyonlarında hidatik hastalık ayırıcı tanıda düşünülmeli ve tedavi programı dikkatle seçilmelidir.

## KAYNAKLAR

1. Beggs I. : The radiology of hydatid disease. AJR 1985; 145: 639-48.
2. Claudon M, Bracard S, Plenat F, Regent D, Bernedac P, Picard L: spinal involvement in alveolar echinococcosis: Assessment of two cases. Radiology 1987; 162: 571-2.
3. Kissane JM. : Anderson's Pathology: 9 th. ed. C.V. Mosby, USA. 1990: 460-2.
4. Saidi F: surgery of hydatid disease. W.B. Saunders: England pp. 1976: 338-51.
5. Agarwal S, Shah A, Mohammed Kadhi SK., Rooney RJ., : Hydatid disease of the pelvis. Clin. Orthop 1991: 280: 251-5.
6. Apt W L., Fierro J L., Calderon C., Perez C., Mujica P., : Vertebral hydatid disease. J Neurosurg 1976: 44: 72-6.
7. Booz MK. : The management of hydatid disease of bone and joint. J bone Joint Surg 1972: (Br) 54-B (4) : 698-709.
8. Charles RW., Govender S, Naidoo KS., : Echinococcal infection of the spine with neural involvement. Spine 1988;13 (1) : 47-9.
9. Kaoutzanis M, Anagnostopoulos D, Apostolou A, : Hydatid disease affecting vertebrae. Acta Neurochir (Wien) 1989: 98 : 60-5.
10. Markasis P, Markaki S, Prevedorou D., Bouropoulou V., : Echinococcosis of bone: clinicolaboratory findings and differential diagnostic problems. Arch. Anat. Cytol. Path 1990: 38: 92-4.
11. Rao S, Parikh S, Kerr R.: Echinococcal infestation of the spine in North America. Clin Orthop 1991: 271: 164-9.

12. Sağlık Y., Memik R., Özbarlas S., Kapıcıoğlu S., Demirtaş M., : Hydatid disease of bone. *Giornale Italiano Di Ortopedia E Traumatologia*, 1994; 20 (2): 281-87.
13. Torricelli P, Martinelli C, Biagini R., Fuggieri P., De Cristofaro R., : Radiographic and computed tomographic findings in hydatid disease of bone. *Skeletal Radiol* 1990; 19: 453-9.
14. Allred AJ., Nisbet NW., : Hydatid disease of bone in Australasia. *J Bone Joint Surg* 1964; 46-B: (2) 260-7.
15. Duran H, Fernandez L, Gomez-Castresana F, Duran L.L., Mata P., Brandau D., Sanchez-Barba A., : Osseous hydatidosis. *J Bone Joint Surgery* 1978; 60-A : 685-90.
16. Karray S, Zlitni M, Fowles JV., Zouari O., Slimane N., Kasab MT., Rosset P., : Vertebral hydatidosis and paraplegia. *J Bone Joint Surg* 1990; (Br) 72-B (1) : 84-8.
17. Pamir M, N, Akalan N, Özge T., Erbençi A., : Spinal hydatid cysts. *Surg. Neurol* 1984; 21: 53-7.
18. Braithwaite PA, Lees RF, : Vertebral hydatid disease: radiological assessment. *Radiology* 1981; 140: 763-6.
19. Pau A, Simonetti G, Tortori-Donati P., Turtas S., Viale GL., : Computed tomography and magnetic resonance imaging in spinal hydatidosis. *Surg. Neurol* 1987; 27: 365-9.
20. Wani MA., Taheri SA., Babu ML., Ahangar GA., Wani H., : Primary spinal extradural hydatid cyst. *Neurosurg* 1989; 24: 631-2.
21. Çelebiler I, Kara AN., Özkan N., Aksoy B., : Vertebra yerleşimli kist hidatik vakası. *Acta Orthop. Traum. Turc* 1994; 28: 62-4.
22. Ferri BD., Scott JE., Uttley D., : Hydatid disease of the cervical spine. *Clin Orthop* 1986; 207: 174-7.
23. Levack B, Kernohan J, Edgar MA., Ransford AO., : Observations on the current and future surgical management of hydatid disease affecting vertebrae. *Spine* 1986; 11 (6) : 583-90.
24. Szypryt E, P, Morris D, L, Mulholland R, C., : Combined chemotherapy and surgery for hydatid bone disease. *J Bone Joint Surg* 1987; 69-B (1) : 141-4.
25. Fiennes A, Thomas D., : Combined medical and surgical treatment of spinal hydatid disease: a case report. *J Neurol. Neurosurg. Psychiatry* 1982; 45: 927-31
26. Saimot A, G, Cremieux A, C, Hay JM., Meulemans A, Giovanageli Md., Delaitre B., Coulaud JP., : Albendazole as a potential treatment for human hydatidosis. *Lancet*. ii 1983; 652-6.
27. Memik R, Kutlu A, Göngür S, Mutlu M., : Kemiğin kist hidatik hastalığı. *S. Ü. Tıp Fak Dergisi* 1991; 7 (4): 513-6.

## KOLİTİS ÜLSEROZA ZEMİNİNDE GELİŞEN BİR AMİPLİ DİZANTERİ VAKASI

Dr. Onur URAL\*, Dr. Mehmet BİTİRGEN\*, Dr. İbrahim ERAYMAN\*

\* S.Ü.T.F. Klinik Bakteriyoloji ve İnfeksiyon Hastalıkları ABD

### ÖZET

*Klasik anti-amebiasis tedavisine cevap vermeyen ve kanlı ishali olan intestinal amebiasisli bir olgu sunulmuştur. Bu hastada aynı zamanda yapılan rektosigmoidoskopi ve histopatolojik inceleme sonucu kolitis ülseroza da bulunmuştur. Hasta sulfasalazin ve metranidazol ile tedavi edilmiştir. Bu olgu nedeniyle, amebiasis ve kolitis ülserozanın birlikte görülebileceği vurgulanmıştır.*

*Anahtar Kelimeler : Kolitis Ülseroza, Amipli Dizanteri*

### SUMMARY

*A case of amebiasis secondary to colitis ulcerosa*

*A case with intestinal amebiasis who had bloody diarrhoea and was responsless for the anti-amebic therapy was presented. Colitis ulcerosa was also found with rektosigmoidoscopy and histopathology in this patient. This case was treated with sulfasalazine and metronidazole. It was stressed that amebiasis and colitis ulcerosa would seen together.*

*Key Words : Colitis ulcerosa, amebiasis.*

### GİRİŞ

Entamoeba histolytica tarafından meydana getirilen amipli dizanteri; günde 10-15 defa sulu, kanlı-mukuslu dışkılama ve karın ağrısı ile karakterize bir klinik tablodur (1, 2, 7, 12). Etken çoğunlukla kalınbağırsağın çekum ve/veya rektosigmoid bölgesine yerleşerek, mikröülserlere ve klinik tabloya neden olur (4, 12, 13, 14, 17).

İntestinal amebiasis teşhisi, dışkıda amip trofozoidi ve/veya 1-4 nükleuslu amip kistlerinin görülmesi ile konur (1, 7, 10, 12, 14). Klasik tedavisinde ilk seçenek olarak ülkemizde, 5-nitroimidazol türevleri (metranidazol, ornidazol, seknidazol gibi) kullanılabilir (6, 12, 16, 18).

### VAKA

A.Ç., 22 yaşında; Konya'lı olan hasta sulu, kanlı-mukuslu ishal ve karın ağrısı şikayetleri ile yatırıldı. Hastamızda 7 gün önce başlayan günde 5-6 defa sulu, kanlı-mukuslu ishali ve beraberinde buruntu şeklinde göbük çevresinde ağrısı olmuş. Fizik muayenesi bağırsak seslerinin artması ve konjiktivalarındaki solukluğu dışında normaldi. La-

boratuvar bulguları hemoglobin: 9.3gr/dl, hematokrit: % 33, sedimantasyon hızı: 20 mm/1 saat, lökosit: 5.200 / mm<sup>3</sup> dışında normaldi. Dışkı makroskopik olarak kanlı-mukuslu, mikroskopisinde her alanda 1-2 amip kisti ve amip trofozoidi, bol eritrosit ve lökosit mevcuttu. Rutin dışkı kültüründe patojen etken üremedi.

Hastaya intestinal amebiasis teşhisi konularak ornidazol 2x500 mg/gün başlandı. Tedavi ile şikayetleri düzelmeyen, yattığı süre içerisinde günde 5-6 defa kanlı-mukuslu dışkılaması, karın ağrısı devam eden ve anemisi belirginleşen hastanın antiamebiasis tedavisine 11. günde son verildi. Yapılan rektosigmoidoskopi ve alınan rektum biopsisi sonucu aktif dönemde kolitis ülseroza teşhisi konuldu. Gaita mikroskopisinde amip kist ve trofozitleri hala bulunuyordu. Kolitis ülserozaya yönelik günde 6gr salazopirin ve beraberinde metranidazol 3x500 mg/gün başladı. Tedavinin 5. gününde normal şekilli dışkılaması olan hastanın dışkı mikroskopisinde amip kisti ve trofozoidleri kayboldu. Anti amebiasis tedavisi 10. güne tamamlanan hasta, takip edilmek üzere taburcu edildi.

## TARTIŞMA

Dışkıda amip trofozoidi ve/veya amip kistinin görülmesi ile intestinal amebiasis teşhisi konulan vakalara, 5-10 gün süreyle verilen anti amebiasis tedavisi ile klinik bulgular süratle düzeler (1, 2, 10, 11, 12, 14).

Tedaviye cevap vermeyen vakalarda ya verilen ilaca direnç (bu durum çok nadir görülür) ya da altta yatan ikincil bir hastalık düşünülmelidir. Bizim vakamız 11 gün uygulanan antiamebiasis tedavisine cevap vermemiştir. Yapılan incelemeler sonucu rektosigmoidoskopik görünümü ve histopatolojisi ile aktif dönemde kolitis ülseroza teşhisi konulmuştur. Altta yatan hastalığın tedavisine eklenen metranidazol 3x500 mg/gün ile amebiasis tablosu klinik ve laboratuvar olarak düzelmiştir.

Albores-Saavedra ve ark. (3) tedaviye cevap alamadıkları, bir grup intestinal amebiasisli hastada, kolon ve rektumda adenokarsinom vulva-perianal bölgede ve rektumda skuamöz karsinom bil-

dirmişlerdir. Tucker ve Webster (15) intestinal amebiasis olarak izledikleri 10 hastaya yapılan rektosigmoidoskopik inceleme sonucu inflamatuvar bağırsak hastalığı teşhisi koymuşlardır. Ural ve ark. (16) kolitis ülseroza ve kolon karsinomu zemininde gelişen 2 amipli dizanteri olgusu sunmuşlardır. Brown ve Winkelman (5) intestinal amebiasise kolitis ülserozanın eşlik edebileceğini belirtmişlerdir.

Dışkılamamanın kanlı-mukuslu olması, dışkıda amip kistlerinin veya trofozoidlerinin bulunması, tablonun sadece amipli dizanteriye bağlı olduğunu kanıtlamaz. Özellikle antiamebiasis tedavisine cevap alınmadığı durumlarda altta kolon-rektum karsinomları ve inflamatuvar bağırsak hastalıkları, amebiasisle birliktelik gösterebilir (3, 5, 8, 15).

Özetle tedaviye cevap vermeyen intestinal amebiasis vakalarında amebiasis tablosu altta yatan hastalığı maskeliyebilir. Bu durumda endoskopik, radyolojik olarak rektum ve kolonun incelenmesi uygun olacaktır.

## KAYNAKLAR

1. Adams EB, MacLeod IN. Invasive amebiasis. *Medicine*, 1977; 56: 315.
2. Aktan H. Gastroenteroloji. 1. Bs. Ankara: Makro Yayıncılık, 1988: 235-239.
3. Albores - Saavedra J, Rosas -Vribe A, Altamirano-Dimas M et al. Cancer with superimposed amebiasis. *Am J Clin Pathol* 1968; 49:677.
4. Bulunmeranz H et al. The role of endoscopy in suspected amebiasis. *Am J Gastroenterol* 1983; 78: 15.
5. Brown Ch, Winkelman EL. Amebiasis and ulcerative colitis. *Cleve Clin Q* 1965; 32: 61.
6. Chanco PP: Amoebic colitis. *PSMID Jour* 1985; 12(2): 95-97.
7. Davis A, Pawlowski ZS. Amoebiasis and its control. *Bulletin of the World Health Organization* 1985; 63 (3): 417-426.
8. Haibach H et al. Squamous cell carcinoma of the uterine cervix subsequent to amebiasis. *Arch Pathol Lab Med* 1985; 109: 1121.
9. Kobiler D, Mirelman D. Adhesion of *E. histolytica* trophozoites to monolayers of human cells. *J Infect Dis* 1981; 144: 539.
10. Kuman HA. Amobiaz kliniği ve sağıtımı. *Türk Pazatitol Derg.* 1985; 1: 89-143.
11. Marr JJ. Amebic liver abscess. *Infectious Diseases* In: Gorbach SL, Bartlett JG, Blacklow NR eds. 1st. ed. Philadelphia: WB Saunders, 1992: 732-736.
12. Onul M: Sistemik İnfeksiyon Hastalıkları 2. B. Ankara: Ayıldız Matbaası, 1983: 451-456.
13. Radvin JI. *Entamoeba histolytica* from adherence to enteropathy. *J Infect Dis*, 1989; 159: 420
14. Radvin JI, Petri WA. *Entamoeba histolytica* (amebiasis). *Principle and Practice of Infectious Diseases*. In: Mandell GI, Douglas RG, Bennett JE, eds. 3rd ed. New York: Churchill Livingstone Inc, 1990; 2036-2049.
15. Tucker PC, Webster PD. Amebic colitis mistaken for inflammatory bowel disease. *Arch Intern Med*, 1975; 135: 681.
16. Ural O, Öz Sökmen D, Kınıklı S, Oral B, Nazlıoğlu A. Kolitis ülseroza ve kolon karsinomu zemininde gelişen iki amipli dizanteri olgusu. *İnfeksiyon Dergisi*. 1992; 6 (2) : 147-148.
17. Walsh JA. Problems in recognition and diagnosis of amebiasis: Estimation of the global magnitude of morbidity and mortality. *Rev Infect Dis*, 1986; 8 (2) : 228-238.
18. Willek A. Metranidazol ve diğer 5-nitroimidazoller. *Antibiyotik Bülteni*, 1991; 2 (4): 71-74.

## PARSİYEL TRİZOMİ 9 p 13 → pter KARYOTİPİNE SAHİP BİR OLGUNUN İNCELENMESİ

Dr. Sennur DEMİREL\*, Tülin ÇORA\*, Dr. İbrahim ERKUL\*\*

\* S.Ü.T.F. Tıbbi Biyoloji ve Genetik ABD, \*\* S.Ü.T.F. Pediatri ABD

### ÖZET

*Bu çalışmada 9p 13 → pter parsiyel trizomisine sahip bir olgu nedeniyle, daha önce rapor edilen parsiyel trizomi 9 olguları gözden geçirilmiş, fenotipik ve sitogenetik bulguların korelasyonu tartışılmıştır.*

*Anahtar Kelimeler : 9p trizomisi, parsiyel trizomi 9*

### SUMMARY

*Evaluation of A Case With 9 p13 → pter Partial Trisomy Karyotype*

*In this article, previous cases having partial trisomy 9 were studied since there has been a patient with 9p 13 → pter partial trisomy and, phenotypic and cytogenetic correlations have been discussed.*

*Key Words : 9 p trisomy, partial trisomy 9*

### GİRİŞ

İlk olarak 1973 yılında Rethoré tarafından parsiyel trizomi 9'a bağlı karakteristik bir sendrom tanımlanmış ve daha sonra yapılan çalışmalar ile bu sendromun major klinik bulguları: Zihinsel ve bedensel gelişme geriliği, belirgin hipertelorizm, antimongoloid yüz görünümü, belirgin kemerli büyük bir burun, anormal ağız yapısı, kepçe biçiminde kulaklar ve erkek çocuklarda kriptorşidizm olarak bildirilmiştir (1,2,3,4,5,6,7,8).

Yapılan çalışmalar, 9 numaralı kromozomun tüm otozomal kromozom grupları ile ancak en sıklıkla 13, 15 ve 22 numaralı kromozomlarla resiprokal translokasyonlar yapabileceğini göstermiştir (2,7,9,10). Parsiyel trizomi 9 olgularında, transkloke olan segmentin büyüklüğünün 9p 21 ile 9q 32 segmentleri arasında geniş bir spektrum gösterdiği saptanmış ve bu spektrumdaki en ılımlı trizominin 9p21→pter trizomisi olduğu bildirilmiştir (1,3,6,11).

Mevcut çalışmada 46, XX, t (9 ; 13) (p13 ; q34) karyotipine sahip bir anneden doğan 9p 13 → pter maternal parsiyel trizomisine sahip bir olgunun klinik ve sitogenetik özellikleri literatür ışığında gözden geçirilmiştir.

### VAKA TAKDİMİ

Hastamız akrabalıkları olmayan 19 yaşında bir anne ile 22 yaşında bir babanın 8.5 aylık doğmuş ilk çocuğuydu. Değişik yüz görünümü ve dış genitallerinin belirsizliği nedeni ile 20 günlük iken S.Ü. Tıp Fakültesi Çocuk Sağlığı ve Hastalıkları Anabilim Dalı'na gönderilmişti. Yapılan fizik muayene sonucunda belirsiz genitallere ilaveten düşük doğum ağırlığı 1350 gr, boy 40 cm, baş çevresi 29 cm (< 3 persantil), mikrosefali, hipertelorizm, antimongoloid yüz görünümü, belirgin kemerli büyük burun, anormal ağız yapısı, kısa üst dudak, kepçe biçiminde kulaklar vardı.

Bu özellikleri ile olgu Rethoré sendromunun tipik yüz görünümüne sahipti. Erkek olgularda bildirilen kriptorşidizm bizim olgumuzda da mevcuttu. Ayrıca Rethoré sendromunda sık rastlanmayan kardiyak anomaliler tesbit edildi.

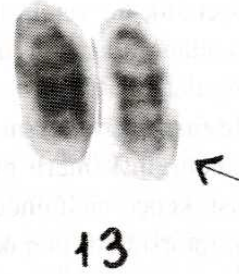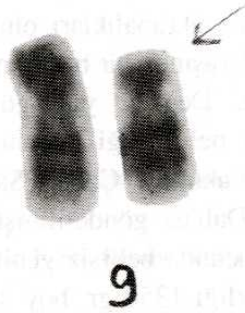Olgu cinsiyetinin belirlenmesi amacı ile sitogenetik laboratuvarımızda incelemeye alındı. Standart metodlarla periferik kan lenfosit kültürleri hazırlandı. GTG bantlama yöntemi kullanılarak yapılan karyotip analizlerinde olgunun cinsiyetinin erkek olduğu, ancak 13 q 34 band bölgesinde extra bir kromozom segmentinin mevcut olduğu görüldü.

Ebeveynlerden yapılan kromozom analizleri sonucunda, babanın normal, annenin ise 46, XX,t (9;13) (p13; q34) karyotipine sahip olduğu anlaşıldı (Şekil-1). Böylece bebekte bulunan extra segmentin anneden kaynaklandığı ve 46, XY, -13, + der (13), t (9;13) (p13; q34) mat karyotipine sahip olduğu tesbit edildi (Şekil-2). Bu arada ailedeki diğer dengeli taşıyıcıları tesbit etmek amacıyla yapılan girişimler sonuçsuz kaldı.

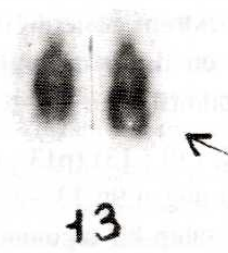
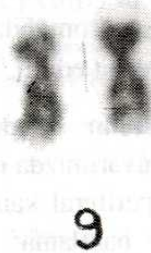## TARTIŞMA

Diğer otozomal trizomilerde olduğu gibi 9 numaralı kromozomun da tam veya mozaik trizomilerinde ciddi fenotipik düzensizlikler veya letalite gözlenirken, parsiyel trizomilerde fenotipik düzensizlikler nisbeten daha hafiftir. 9 numaralı kromozomun parsiyel trizomilerinde gözlenen düzensizlikler, translokasyonda işe karışan ikinci kromozomun kimliğinden ziyade, dublike olan

segmentin büyüklüğü ile ilişkilidir. Genelde dublike olan segment ne kadar büyükse, ortaya çıkan anomalilerde o kadar şiddetlidir (5,7,12). Bugüne kadar bildirilen parsiyel trizomi 9 olgularında, dublike olan segmentin farklı kromozom band bölgelerini içeren geniş bir spektrum gösterdiği ve bu spektroma bağlı olarak ortaya çıkan anomalilerin değişiklikler gösterdiği saptanmıştır (7,8,13,14). Literatürde bildirilen ve farklı bant bölgelerini içeren parsiyel trizomi 9 olguları incelendiğinde 9p 21 → p ter olgularının Rethoré Sendromunun tipik yüz görünümüne sahip oldukları, bunun yanında nadiren iskelet veya iç organ anomalilerinin bulunduğu açıklanmıştır. Parsiyel trizomi 9p 11 → pter olgularının da mikrosefali, hipertelorizm, antimongoloid yüz, büyük belirgin burun, köşeleri aşağıya çekilmiş bir ağız ve büyük kulaklar ile Rethoré sendromunun tipik yüz görünümüne sahip oldukları bildirilmiştir. Ancak parsiyel trizomi 9p 11-13 → pter olgularında



Şekil 1. 9/13 dengeli translokasyon taşıyıcısı anneden parsiyel karyotip



Şekil 2. Yenidüzenlenmiş 13 (der 13) saptanan bebekten parsiyel karyotip



Rethoré sendromunun tipik yüz görünümüne ilaveten iskelet ve kalp anomalilerinin insidansında artma olduğu saptanmıştır (6,7,8). 9 numaralı kromozomun parsiyel trizomilerinde dublike olan segment büyüdükçe, anomalilerin şiddeti de artmaktadır. Görüleceği gibi parsiyel trizomi 9 pter → 9q 22-32 olguları çok daha ağır klinik bulgular vermekte ve Rethoré sendromundan çok farklı bir görünüme sahip oldukları bildirilmektedir (6,7,8). Bu araştırmalar 9 numaralı kromozomun parsiyel trizomilerinde dublike olan segmentin doğru olarak belirlenmesinin gerekliliğini ortaya koymaktadır.

Karyotipini 46, XY, -13, + der (13) olarak saptadığımız olgumuzda, 13 numaralı kromozom üzerinde bulunan ekstra segmentin, ebeveynlerden yapılan kromozom analizleri ile 9 p 13 → p ter mat olduğu anlaşılmış ve 9 p 13 parsiyel trizomisi olarak değerlendirilmiştir. Gözlenen yüz ve kulak anomalileri Rethoré sendromunun bulguları ile uyumlu bulunmuş, ancak olgumuzda Rethoré sendromuna ilave olarak kardiyak anomalilerde tesbit edilmiştir.

Bu durum 9 p 11 - 13 → p ter olgularında Rethoré sendromunun tipik yüz görünümüne ilaveten iskelet ve kalp anomalilerinin insidansında artma olduğunu bildiren çalışmaların sonuçları ile desteklenmektedir (6,7,8).

9p ile translokasyona giren kromozomların çoğunlukla maternal veya paternal akrosentrik kromozomlar, özellikle 13, 15 ve 22 numaralı kromozomlar olduğu bildirilmiş olup, bizim olgumuzda da 9 p ile translokasyona giren kromozomun 13 numaralı maternal kromozom olduğu saptanmıştır. Bu rastgele olmayan translokasyon modeli, 3 farklı şekil de meydana gelebilir: 1) Farklı translokasyonların farklı yaşam süresi. 2) Mayotik interfaz esnasında kromozomların rastgele olmayan dağılımı. 3) Farklı kromozomlar arasında belli derecedeki homoloji (6).

Hangi sebeple ortaya çıkmış olursa olsun, parsiyel trizomi 9p olgularında, ailedeki muhtemel taşıyıcıların ortaya çıkarılmasının gerekliliği açıktır. Bu yöndeki çalışmalarımız, ailenin hastanemizle olan bağlantısını koparması nedeniyle şimdilik tamamlanamamıştır.

## KAYNAKLAR

- 1- Centerwall WR. The distal 9 p trisomy syndrome : a major clinical-cytogenetic entity. In: Bergsma D, Lowry RB, eds. Embryology and Pathogenesis and Pre-natal Diagnosis. New York : Alan R. Liss, Inc., for the National Foundation-March of Dimes, BD : OAS XIII (3D), 1977: 65-117.
- 2- Hernandez A, Rivera H, Jimenez-Sainz M, Fragoso R, Nazara Z, Cantu JM. Type and contretypic signs in monosomy and trisomy 9 p. On a case 46, XY, del (9) (pter → p12). Ann Genet 1979; 22: 155-157.
- 3- Preus M, Ayme S. Formal analysis of dysmorphism : Objective methods of syndrome definition. Clin Genet 1983; 23: 1-16.
- 4- Rethoré MO, Hoehn H, Rott HD, Couturier J, Dutrillaux B, Lejeune J. Analyse de la trisomie 9 p par denaturation menagee. Humangenetic 1973; 18: 129-138.
- 5- Shapiro BL. Down syndrome-a disruption of homeostatis. Am J Med Genet 1983; 14: 241-269.
- 6- Wajntal A, Gonzalez CH, Koiffmann CP, Souza DH. Brief cytogenetic report, a maternal translocation (7;9) (p22 ; p13): Two sibs with duplication 9 p and one sib with the balanced translocation. Am J Med Genet 1985; 20: 265-269.
- 7- Wilson GN, Raj A, Baker D. The phenotypic and cytogenetic spectrum of partial trisomy 9. Am J Med Genet 1985; 20: 277-282.
- 8- Young RS, Read T, Hodes ME, Palmer CG. The dermatoglyphic and clinical features of the 9 p trisomy and partial 9 p monosomy syndromes. Hum Genet 1982; 62: 31-39.
- 9- Calzolari E, Contiero MR, Aiello V, Bortotoi L. Trisomy 9 p due to usual maternal traslocation (3;9). Am J Med Genet 1984; 21: 320-24.
- 10- Eden MS, Thelin JW, Michalski K, Mitchel JD. Partial trisomy 6 p and partial monosomy 9 p from a de novo translocation 46, XY, -9, + Der (9), t (6;9) (p 21; p 24) Clinical Genetics 1985; 28: 375-384.
- 11- Daniel A, Akblom L, Phillips S, Fitz Gerald, JN, Opitz JM. NOR activity and centromere suppression related in a de novo fusion t(9 ; 13) (p 22; p 13) chromosome in a child with del (9 p) syndrome. Am J Med Genet 1985; 22: 77-584.
- 12- Katayama KP, Wilkinson EJ, Herrmann J, Glaspey JC, Agarwal AB, Roesler MR, Mattingly RF. Clinical delineation of trisomy 9 syndrome. Obstet Gynecol 1980; 56: 665-668.
- 13- Anneren G, Sedin G. Trisomy 9 syndrome. Acta Paediatr Scand 1981; 70: 125-128.
- 14- Lewandowski RO, Yunis JJ, Lehrke R, O'Leary J, Swaiman KF, Sanchez O. Trisomy for the distal half of the short arm of chromosome 9. Am J Dis Child 1976; 130: 663-667.

## DERLEME

# SAĞLIK MESLEĞİNDE ŞARLATANLIK

Doç. Dr. Orhan DEMİRELİ\*

\* S.Ü.T.F. Halk Sağlığı Anabilim Dalı

## ÖZET

Her meslekte şarlatan vardır. Sağlık mesleğindeki şarlatanlar hastaya ve yakınlarına birkaç yönden zarar verirler. Dünyanın hertarafında yaygın olan sağlık şarlatanları ile en iyi mücadele, halkın sağlık konusunda eğitilmesidir.

## SUMMARY

### Charlatanizm in Medicine

The person who deceives the folk by showing himself as a successful and well-informed person is called charlatan.

There are some charlatans in every country and job. But when the subject is health, this is more dangerous.

Education people is the most certain way of struggling with charlatanism.

Kendisinde olmayan bilgi ve sanatı, varmış gibi gösteren, halkı aldatan veya dolandıran kişilere şarlatan denir. Ayrıca; abartmalı konuşan, gevezelik eden, sesini yükselten, boşboğaz kimselere de şarlatan ismi verilir. Şaklaban ve lafazan kelimeleri de yine şarlatanla aynı anlamda kullanılan ifadelerdir (1).

Her meslekte şarlatan vardır. Fakat sağlık mesleğinde şarlatanın hastaya birkaç yönden zarar vermesi, bu meslekteki şarlatanlığın daha önemli olduğunu ortaya koymaktadır.

Pratikte şarlatanlık iki şekilde karşımıza çıkmaktadır. Birincisi diplomalı, ikincisi diplomasız kimselerin yaptığı şarlatanlıktır. Diplomalı şarlatanlar bizi daha çok ilgilendirir. Asıl üzücü olan bunların yaptığıdır. Şarlatan bir hekimi başlangıçta farketmek biraz güçtür. İyi niyetli, dürüst, bilgili bir hekimi şarlatan zannedip gaf yapmamız mümkün olabileceği gibi, şarlatan bir hekime de minnettarlığımızı ifade etmemiz olağandır. Diplomalıların en çok kullandıkları şarlatanlık çeşitleri şunlardır. Bir birlerine gereksiz yere hasta sevk etmeleri (Hasta turnikesi - dychotomie), enjeksiyon şarlatanlığı, simsar kullanma, reçete, kartvizit ve ta-

bela şarlatanlığı, telefon veya mektupla teşhis ve tedavi, gazete ilanlarıyla ve bazı cihazlarla yapılan şarlatanlık (2).

Yıllarca önce bir hekimin gazete ilanı:

"13 yıl Almanya ve Amerikada tahsil ve ihtisas yapan Dr. T.Ö. vatandaşın hizmetine nasıl koşuyor okuyun da görün."

En modern alet ve metodlarla seri şekilde hastalarını tedaviye başlamıştır. Halk arasında, genç yaşta erkekliğini kaybedenler, el ve ayakları çarpılmış olanlar, korku içinde huzursuz olanlar, saralılar, bayılanlar, baş ağrısı, uykusuzluk, nefes darlığı, kalb çarpıntısı olanlar, hayata küsenler, hiçbir şeyden zevk almayanlar, ölümü düşünenler, okutmalık ve muskalık olanlar, aklını yitirip cinlerle konuşanlar, şuurunu yitirip kendinden geçenler, ağlamak isteyenler, başını alıp dağalara gidenler en kısa zamanda modern alet ve metodlarla tedavi edilmektedir.

NOT : Başka şehirlerden gelecek olanlara yatacak ve yemek yiyecek yer temin edilir.

Dr. T.Ö"

Diplomasız şarlatanlar, hekimlerden çok yakınırlar. Hekimlerin hastalardan çok fazla para aldığı, hastaları gereksiz yere hastaneye yatırdıklarını, gereksiz ameliyat ettiklerini sık sık tekrarlarlar. Kendilerinin çok kısa zamanda tedavi yaptıklarını iddia ederler. Genellikle impotens, kanser, şişmanlık ve yüzdeki sivilceler gibi halkın hassas olduğu konularla uğraşırlar. Yanlarında iyi ettiği kişilerin isim ve adresleri vardır. Hastaları arasında ünlü kimselerin olduğunu söylerler. İmkan verilse çok şey yapacaklarını ileri sürerler. Tek amaçlarının insanlığa hizmet olduğunu, paranın önemli olmadığını vurgularlar.

Şarlatanlar bizim ülkemizde olduğu gibi diğer ülkelerde de işlerini rahatlıkla yürütürler. Amerikada 1970 yılında yalnız kanserle uğraşan 4000 şarlatan olduğu bildirilmiştir (3). Üzülerek şunu belirtelim ki: Bazı hastalıkların henüz tedavilerinin olmayışı, ilaçların her zaman fayda veremeyişi, sağlık hizmetlerinin yaygınlaşmaması ve yine sağlık hizmetlerinin pahalı oluşu, bazı hastaların ameliyattan korkmaları, hastalık hastalarının var oluşu bu tip şarlatanları daha çok gündemde tutacaktır. Bunların sonu fiyaskodur. Lakin kısa da olsa bir müddet muhit edinip para kazanırlar (4).

Yeri gelmişken, şarlatanlarla karıştırılan, halk hekimi denen kişilerden bahsetmek isabetli olacaktır. Halk hekimlerine şifa verici, diplomasız hekim veya müteabbib de denir. Genelde becerikli

insanlardır. Tıp bilimine ve doktorlara saygılıdır. Karışık vakaları hekime göndermekte tereddüt etmezler. Bunlara bazı temel tıp bilgileri verilerek yeteneklerinden yararlanmak düşünülebilir. Yıllar önce Güneydoğuda kırık-çıkıkla uğraşan bir halk hekimi tanıdım. Halk kendisinden çok memnundu. Mesleğini nasıl öğrendiğini sorduğumda "Uzun yıllar bir ustaya çıraklık ettim. Ustam çuvalın içine testi koyar, çuvalın ağzını bağladıktan sonra bir taş vurarak testi kırardı. Sonra da çuvalın dışından testi parçalarını uygun yerlere yerleştirerek kırığı tamire çalışırdı" demişti. Bu gibi kişilerin elinden tutmak ve eğitmek yetkililere düşmektedir.

Şarlatanlarla mücadele; başta sağlık personeli olmak üzere herkesin görevi olmalıdır. Halk eğitilip, sağlık hizmetleri yaygınlaştırılır ve ucuzlatılırsa şarlatanlar da zamanla azalır ve iş yapamaz duruma gelirler (4).

Son söz olarak bir noktaya daha değinmeyi yararlı bulmaktayım. 30-40 sene öncesine göre değer ölçüleri biraz esnemiştir. Her türlü yayın organlarında çeşitli reklamlardan başımızın döndüğü şu günlerde, bir hekimin mesleğini küçültmeden, iyi niyetli yalnız tanıtım amacıyla reklam yaptırılmasını şarlatanlık olarak değerlendirmek biraz insafsızlık olmaz mı? Doktorun temizlik işçisinden daha az maaş aldığı bir ortamda bir muayenehane hekiminin hakkı olan parayı dahi alırken mütevazı olmasını, meslek onurun zedelememesi gereğini biz yine derslerimizde söylemeye devam edeceğiz.

## KAYNAKLAR

1. Sami Ş. Temel Tükçe Sözlük İstanbul, 1985.
2. Şehsuvaroğlu B. Tıbbi Deontoloji Dersleri İstanbul, 1974
3. Isler C. The Fatal Choice Cancer Quackery RN Magazine 1974.
4. Güler Ç. Tıpta Şarlatanlık. Sağlık, Toplum ve Çevre Bülteni Ankara, 1991.

## BOŞANMA VE SONRASI

Dr. Ömer BÖKE\*, Dr. İshak ÖZKAN\*

\* S.Ü.T.F. Psikiyatri Anabilim Dalı

### GİRİŞ

Boşanma evlilik birliğinin hukuki olarak sona ermesidir. Boşanan da iyi bir evliliği gerçekleştirememiş, kötü bir evliliği sürdürmemeyendir. Toplumun temelini oluşturan ailenin kurum olarak varlığını sürdürdüğü toplumlarda olumsuz nitelenen boşanma süreci içindeki kişilerde, uyku ve beslenme bozuklukları baş gösterdiğini, içki ve sigara kullanımının arttığını, iş veriminin azaldığını, kendisini yetersiz bulma, yalnızlık hissi ve kaygı gibi olumsuz ruh hallerinin çoğaldığını ortaya koymaktadır (1). Bu sancılı durumlarla başa çıkarak kararlı bir duruma ulaşmanın ortalama 2-4 yıl sürdüğü bildirilmektedir (2,3). Uzun süreli izleme çalışmalarında hastaneye yatma hızı, tüberküloz, pnömoni, homosit, sifiliz, trafik kazası gibi akut ve kronik sağlık problemlerinin hızı, boşanmışlarda evlilere göre daha yüksektir (4). Bununla beraber uzun süren çözümlenememiş evlilik çatışmaları da fiziksel ve ruhsal bozukluk görülme oranını belirgin olarak arttırır. Bazı ebeveynler ve çocuklar başarısız evlilikler sonlandığında çok rahatlayabilirler. Bunun en uç örneği aile içinde fiziksel veya seksüel olarak istismar edilen çocuklarda görülür (4). Bu nedenle boşanma sürecinde ve sonrasında çok sancılı dönemler yaşansa da boşanma kurumu toplum ve bireyler için bazen daha sağlıklı bir çözüm yolu olabilir.

1970 li yıllardan başlayarak özellikle endüstrileşmiş ülkelerde boşanma büyük bir hızla artmaktadır. Amerika Birleşik Devletlerinde iki evlilikten biri veya yılda 1.8 milyon evlilik boşanma ile sonlanmaktadır. Kanada'da 1970 yılına göre boşanma hızı, 1980 yılında iki kat artmış, yine 1970 li yıllarda doğan çocukların % 40-50 si yaşamlarının

bir döneminde tek ebeveynli ailede yaşamıştır (5,4). Bu kadar hızlı artışı Cherlin 3 faktöre bağlamaktadır (6).

1- Boşanmaya karşı tutumlarda değişikliklere bağlı olarak, boşanma daha kolay katlanılabilir hale geldi ve mutsuz evlilikler sonlandırılabilirler.

2- Kadın rolünde değişiklikler oldu. Çalışan kadın sayısı arttı, bağımsız bir gelir sahibi olan kadın mutsuz evlilikleri sonlandırabilirdi.

3- Birçok evlilik, çocukların gelecek kaygıları nedeniyle devam ettiğinden, oral kontraseptiflerin yaygın olarak kullanılmasına bağlı çocuksuz evlilikler boşanmayı artırdı.

Türkiye'de henüz böylesine bir artış görülmemektedir. Ancak, son yıllarda özellikle iletişim araçlarındaki artışla birlikte, boşanma gibi sosyal problemlere bağlı kriz veya ruhsal bozukluk nedeniyle psikiyatri polikliniklerine başvuran kişi sayısının arttığı gözlenmektedir. Ayrıca böylesi durumlarda birçok birey, çocukları için danışma almak amacı ile psikiyatri polikliniklerine başvurmaktadır.

### TÜRKİYE'DE BOŞANMA

Türkiye'de kaba boşanma hızı 1936'da 0.14 den 1956'da 0.43'e kadar düzenli bir artış göstermektedir. 1973'de 0.28'e doğru düzenli bir iniş göstermiştir. Bu iki ters eğilim demograflarca aynı yıllarda evlenme yaşının farklılığına bağlanmaktadır. 1935'de 15-19 yaşındakilerin % 24.8'i evlidir. 1955'de düzenli bir artış ile bu oran % 39.2'ye çıkmıştır. 1965'de düzenli olarak % 27.3 inmiştir. Evrensel olarak boşanma hızı yaşın artmasına bağlı olarak düşmektedir. Bu nedenle 1956'ya kadar boşanma için yüksek risk taşıyan popülasyonda

nisbi bir artış görülmektedir. 1956'dan sonra ise düşük riskli popülasyonda nisbi bir artma vardır (7). 1975-1987 yılları arasında kaba boşanma hızı 0.28-0.32 arasında değişiklik göstermektedir. 1988-1991 arasında keskin bir artış göstererek 0.47 ye ulaşmıştır. 1988'de medeni kanunda yapılan bir değişiklikle anlaşmalı boşanma yasalaşmış ve eşlerin boşanma konusunda anlaşması, boşanmak için yeterli sayılmıştır. Bu yasa değişikliği fiili olarak sonlanmış evliliklerin yasal olarak sonlanmasına ve kayıtlara yansımaya neden olmuştur. Bu artış bir uyarı olarak kabul edilmelidir.

Tüm dünyada 1970 den başlayarak boşanma büyük bir hızla artmaktadır. Türkiye'de de 1988 yılından sonra boşanma hızı artma eğilimine girmiştir. Ancak oran düşüktür. 1991 yılında A.B.D. de % 4.73, Rusya Federasyonu'nda 3.94, Suriye'de 0.69, Yunanistan'da 0.87 iken Türkiye'de 0.47 dir (8). Bu düşüklüğün sebebi ülkemizde boşanmaya karşı alınan tutuma ve kayıt dışı evlenme ve boşanmalara bağlanmaktadır (9).

Ülkemizdeki boşanmaların genel nitelikleri şöyle sıralanabilir. Boşanmaların % 94'ü geçimsizlik nedeniyle olmaktadır. En sık boşanma yaşı kadında 20-29, erkekte 25-34 dür. Boşanmaların % 42'si çocuksuz, % 22'si bir çocuklu evliliklerde oluyor. Boşanmaların % 45'i evliliğin ilk beş yılında, % 22'si bir çocuklu evliliklerde oluyor. En yüksek kaba boşanma hızı 0.66 ile Marmara bölgesinde en düşük 0.15 ile Doğu ve Güneydoğu Anadolu bölgesindedir. Boşananların % 77 si şehirlerde, % 23'ü köylerde oturuyor. Davaların % 57 sini kadınlar açıyor (8).

Levin Türkiye'deki boşanmaların -sırasıyla- doğurganlık ve aile genişliği ile negatif ilişkili, kadınların okur yazarlık oranı ile pozitif ilişkili, top rak/nüfus oranı ile negatif ilişkili, iş gücüne katılma ile pozitif ilişkili olduğunu bildirmektedir (7).

Türkiye'de boşanma sırasında ve sonrasında yaşanan zorluklar ve bunları etkileyen faktörler konusunda çok az çalışma vardır. Arıkan ve arkadaşları 62 boşanmış kişiye 90 soruluk ruhsal belirti tarama listesi uygulamışlar. Yaşın ilerlemesiyle, eğitim düzeyinin ve gelir düzeyinin yükselmesiyle, genel semptom indeksinin düştüğünü,

evlilik süresi ve çocuk sayısı arttıkça genel semptom indeksinin yükseldiğini bildirmişlerdir (10).

## BOŞANMANIN GELİŞİMSEL EVRELERİ

Ruh sağlığını korumak ve geliştirmekle görevli uzmanların boşanma sürecinde bireylere daha etkin yardımcı olabilmesi için bu süreçte yaşanan evreleri anlamaları gerekir. Bohannon boşanma ile ilgili altı evre tanımlamıştır (11). Süreç içinde yaşanan zorluklar her bireye göre çok farklı olmasına rağmen, bazı dönemlerde bazı ortak duygu ve deneyimlerden söz edilebilir. Belirlenen evreler tüm gelişim modellerinde olduğu gibi kesin çizgilerle birbirinden ayrılamaz. Aynı anda birden çok evre yaşanabilir ve evrelerin sırası, içeriği kişiden kişiye farklılık gösterir.

## DUYGUSAL BOŞANMA

Yıkılmakta olan evliliklerin ilk aşamasıdır. Evliliğin herhangi bir döneminde yaşanabilir. Bu dönemde eşler duygularının çelişmesinden rahatsızlık duydukları için ilişkiden heyecanlarını çekerler. Eşlerin fiziksel birlikteliği devam edebilir. Ancak birbirlerine olan güvenleri, saygıları azalır ve sevgi tarafından zorlanmaz. Çatışmaları sağlıklı çözümlenebilir. Ortadan kalkar. Duygusal boşanma çatışmalara teslim olarak ilişkiyi sürdürme ya da çatışmaya hükmederek ilişkiyi sonlandırma arasında zor bir seçim yapma aşamasıdır.

Evlilik çatışması her sağlıklı birliktelikte olur. Sağlıklı çatışmalarda süreç içinde konu karşılıklı aydınlatılır. İlişki daha yeni alanlarda geliştirilir. Sağlıksız çatışmalarda ise gerçek çatışılan konu yerine farklı konularda kavga edilir. Gerçek çatışmalardan kaynaklanan duygusal basınç diğer alanlara kaydırılır. Eşler gerçek konu üzerinde kavga etmekten çekindiğinden, başka herhangi bir konu üzerinde kavga ederler. Gerçek çatışma alanını tesbit edemezler. Böyle bir yer değiştirmeye en uygun iki yaşam alanı para ve cinselliktir. Bunlar üzerinde açık müdahalenin ortaya çıkmasına izin verildiğinden rahatça silah yada kalkan olarak kullanılabilir. Burada verilebilecek en iyi örnek evlilik dışı cinsel ilişkidir. Eşler arasında iletişim gerginleştiğinde önce cinsel uyum bozulur. Duy-

gulardaki çelişki önce burada ortaya çıkar. Yani bilinçsiz çatışmalara bilinçli bir tanesi eklenir. Bu sorunun en uç noktası kadında soğukluk, erkekte cinsel yetersizliktir. Evlilik dışı cinsel ilişki evliliği bilinçsizce tamir etmenin, eşin evi terk etmesinin veya bazı şeyleri anlatmanın bir yolu olarak kullanılabilir.

Evlilik olgunlaştıkça eşler farklı yönde gelişir. Olumlu birikteliklerde bu gelişmelere karşılıklı hoşgörü gösterilmesi ve gelişmeye evlilik bağının güçlenmesinin eşlik etmesi beklenir. Duygusal boşanma ile beraber kişilerin gelişmesi evlilik bağlarını geliştirmesiz. Aynı ayrı geliştiklerinden birbirlerine karşıt hale gelirler. Birbirlerini kolayca yargılar, bağlılık izlerinden nefret ederler. Eşler evlilik bağını, kendi gelişimi için bir engel olarak görürse, hayal kırıklığına uğrar ve diğer eşe kırgın olur. Kendisini kısıpaca alınmış ve aldatılmış hisseder. Böylece evlilik birliğinin sonlanması tek çözüm yolu haline gelebilir.

Duygusal boşanma, eşin ölümünde olduğu gibi sevgi nesnesinin kaybı ile sonlanır. Sevgi nesnesi kaybedildiğinde en doğal tepki yasadır. Yasın derecesi duygusal tutulumun derecesine bağlıdır. Ancak boşanma amaçlı ve aktif reddedilmeyi içerdiğinde, çoğu kişi için daha zordur. Boşanmayı dahada zor hale getiren en önemli durum bilinen bir yas tutma yolunun olmamasıdır. Buradaki yas ile yalnız olarak mücadele edilir. Geleneksel yöntemlerin desteği yoktur.

Bu dönemin süresi ve yaşanan duyguların şiddeti, evlilik için seçilmişliğe neden olan olaylar kadar uzun ve çeşitlidir. Uzun yıllar karşılıklı etkileşimin yaşandığı, duygusal birlikteliğin olduğu evliliklerde, duygusal boşanma çok yoğun çatışmalarla birlikte yaşanır. Ayrıca çocuksuzluk, büyük şehirde yaşama, evliliğin başlangıcında arkadaş ve akraba desteğinin olmaması bu evreyi olumsuz etkiler. Bu dönemden sağlıklı olarak çıkan birey, evliliğin sonlanmasının neden olduğu kaygı ve öfkeyi çözer ve denetleyebilir (12, 13, 2, 14).

## YASAL BOŞANMA

Evlilik birliğinin yasal olarak sonlanması için yapılması gereken bürokratik işlemleri kapsar. bu evrede duygularla yüklü birçok olay kısa bir sürede,

hiç bir duygusal yakınlık olmayan kişilerle tekrar tekrar yeniden yaşanır. Kişi kendisini şaşkın, denetimini kaybetmiş, olayların kendisini sürüklediğini hisseder. Toplam dava süresinin uzaması karışıklıklarla dolu yeniden bireyselleşme süresini uzatır.

## EKONOMİK BOŞANMA

Aile ekonomik bir birim olsa da, ekonomik bölünme bir şirketin feshi kadar kolay olmaz. Bu dönemde çalışmayan kadın, yaşamını idame ettirebilmek için büyük mücadeleler vermek zorunda kalabilir. Çoğu zaman mülk paylaşımı diğer konularla yüklü hale getirilir. Mallar üzerinde manevi hakkı olmadığını veya eşi ile paylaştığı eşyaları tekrar görmek istemediğini ısrarla bildirerek istemli olarak mülkiyet hakkından vazgeçer. Bazende mülkün paylaşımı konusunda sorun çıkarmak, misilleme aracı olarak kullanılabilir. Bunların her biri duygusal boşanmanın sağlıklı sonlanmadığının birer delilidir. Bu dönemde en fazla yaşanan duygu aldatılmış olma hissidir.

## ANNE VE BABA OLARAK BOŞANMA

Boşanmanın en acılı tarafı anne baba olarak boşanma ile başa çıkmaktır. Bu dönemde anne ve baba çocuklarının geleceği için kaygılanır, boşanma kararının çocuklara etkisi konusunda suçluluk duyarlar. Eski eş anne/baba, çocuğunun diğer eş tarafından kendisinden alındığını, artık diğer eşin çocuğu olduğunu hisseder. Eşinden boşanmasına neden olan davranışların benzerlerini çocuğunda izlemek çok zordur. Çocuk temel değerlerdeki farklılıkları yansıtan bir kişi haline gelir. Çocuk zararlı kişilik özelliklerini göstermese de sadece diğer eşe benzer kişilik özellikleri gösterdiği için, diğer eşin çocuk için zararlı olduğu düşünülür. Bu eş çocukla birlikte olan eş ise ziyaretleri engellemeye çalışır. Diğer eş ise çocuktan uzaklaşarak ziyaretleri aksatır.

Bu evre ile sağlıklı başeden bireyler, birbirleri arasında yaşanan sorunlarla çocuğun sorunlarını ayırabilir. Ortak çocuklarının bakım ve yetiştirme konularında tutarlı bir ilişki kurabilir. Çocuğun diğer eş ile ilişkisini destekleyebilirler. Böylesi olumlu bir durumda, çocuğa sadece kendilerinin birbirlerinden

boşandıklarını, her ikisinin de ondan boşanmadığını, sadece fiziksel olarak biri ile yaşamak zorunda olduğu mesajını verirler.

## TOPLUMSAL BOŞANMA

Boşanma karmaşık bir kişisel yaşantı olduğu kadar, karmaşık toplumsal bir olaydır. Topluma etkileri konusunda toplumun bilgisi yetersiz olduğundan, aşırı derecede zarar verebileceği düşünülür. Bilgisizlikten dolayı toplumsal seviyede boşanmanın tam bir sosyal sorun olarak görülmesine izin verilmez. Bu nedenle boşanmaları saran duygulara karşı geliştirilen kişisel kuşular, ona sadece geleneksel, kültürel savunmalarla yaklaşılmasını sağlar.

Boşanma sırasında ve sonrasında çevresindekiler kişiyi tamamen farklı bir kişi olarak değerlendirir. Çünkü artık evli değildir. Boşanana karşı toplumsal tutumlar birden değişir. Daha önce üyesi olduğu topluluklardan uzaklaştırılır yada bulunmasından hoşlanılmaz.

Bu dönemde kişi kendisini yalnız hisseder, arkadaşlarının sadakatsizliğinden yakını. Evlilik öncesi birlikte olduğu bekar arkadaşları ve kendisi ile özel ilişki kurmak isteyen karşı cins dışında, etrafında kimseyi bulamaz. Kendisi de evli arkadaşları ile birlikte olmaktan rahatsız olur. Yeni bir çevre edinmek için daha çok boşanan kişileri tercih eder. Bu anlamda toplumsal kurumların bulunması, bu evreden başarı ile çıkılmasında çok gereklidir. Ancak kişi için en değerlisi, koşulsuz destek verecek bir akrabasının her zaman yanında olduğunu hissetmesidir. Bu dönem sonunda, birey erişkinlerle ilişkilerini yeniden yapılandırır. Boşanma sorası ailede tatmin edici bir yaşam biçimi, yeni bir toplumsal denge kurar.

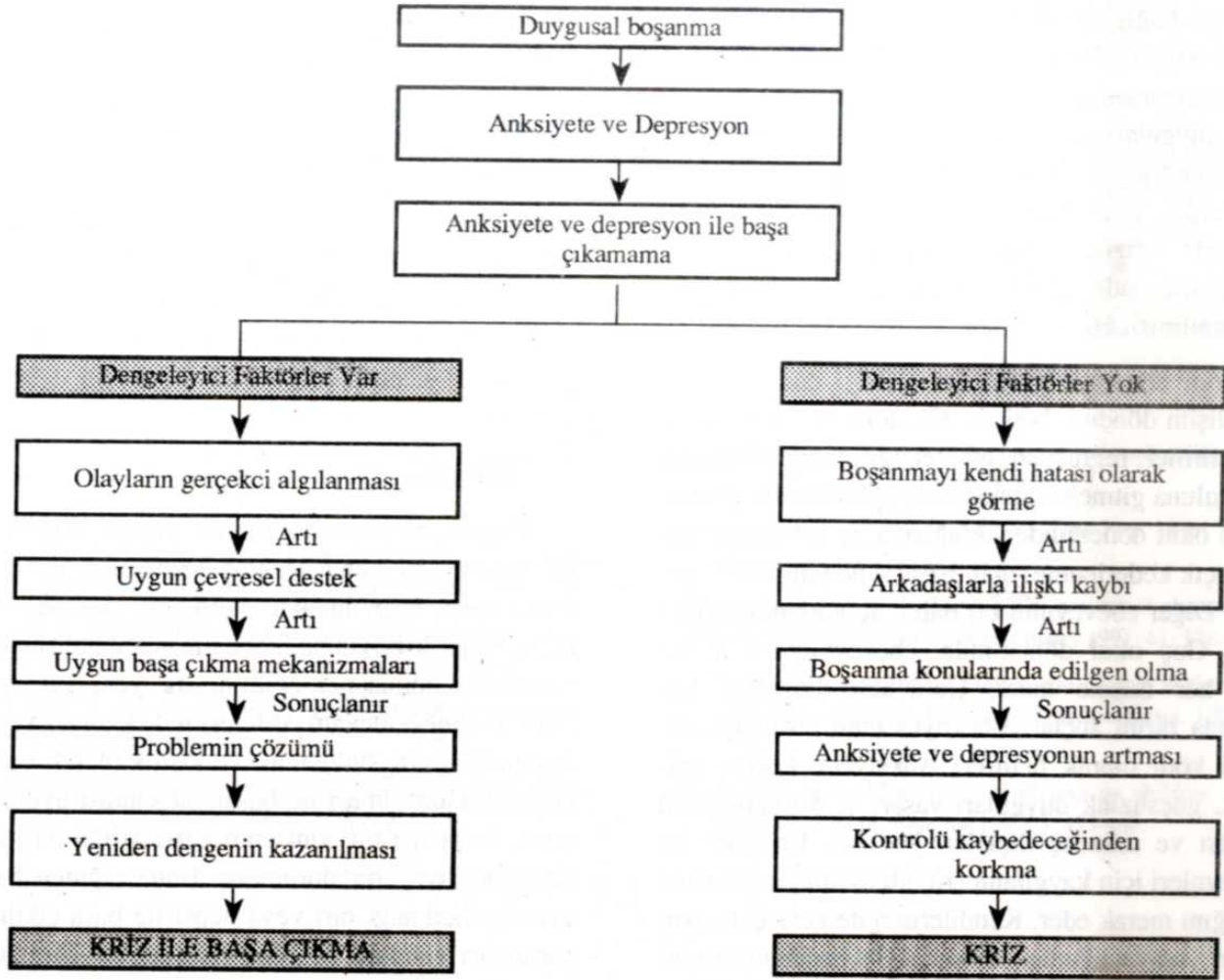
## RUHSAL BOŞANMA

Benliğin eski eşin kişiliğinden ve etkisinden ayrılması anlamına gelir. Sevilen kişinin hayal kırıklığı yaratarak nefret edilen haline gelmesi, benlik saygısında azalmaya ve depresyona neden olur. En zor boşanma dönemidir. Ancak, en tamir edici olan bu dönemdir. Ruhsal boşanma bir bütün olmayı, kimenin yardımı desteği olmadan, yeniden birey olmayı, kişilik ve kimlik kazanmayı öğrenmektir. Bu

dönem, kendilik kazanmayı engellemek için evlenenler, uzun süre evli kalıp kendilerini birey olarak görme alışkanlığını kaybedenler ve birey olmayı hiç bilmeyenler için çok zordur. Geleneksel kimlik rollerine bağlı kalmayan insan bu dönem ile daha kolay başa çıkabilir (11, 1).

Eşinden ayrılmakla birçok alanda birden değişiklikler yaşayan insan, ergenlik döneminde olduğu gibi Erikson'un sekiz psiko-sosyal devresinin krizlerini yeniden çözümleme durumundadır. Olumlu çözümlere ulaşılmamışsa evrelerin sorunları, boşanmanın yarattığı sarsıntı ile yeniden su yüzüne çıkıp bir kimlik karmaşası yaratılabilir. Ayrılmış insan bir ergen gibi, kişisel, mesleki, cinsel ve toplumsal alanda kendini yeniden tanımlama gereği duyacak ve eski evli kimliği ile yeni rollerini bütünleştirmeye uğraşacaktır. Eski kimlik ve deneyimleri ile yeni amaçlarını bütünleyebilen insan yeni bir kimlik bütünleşmesine varacaktır. Bu dönemden sağlıklı olarak çıkamayan bireylerin en sık başvurdukları yol, kısa sürede yeniden evlenmektir. Bu durumu Green çözümlenmemiş nörotik özelliklerin bir evlilikten diğerine taşınması olarak tanımlamaktadır (12). Bu dönemden başarılı çıkan birey, neden evlendiği, neden boşandığı sorularına doğru yanıt veren, bu süreç içinde kendi sorumluluğunu kendisine kabul ettirebilen kişidir.

Wallerstein'in boşanma sonrası on yıl süreyle takip ettiği altmış çiftlik serisi bu konudaki birçok araştırmaya kaynak gösterilmiştir. Bu çalışmanın sonuçları şöyle özetlenebilir. Boşanma sonrasında çiftlerden 2/3'ünde sadece eşlerden biri 1/10'unda ise ikisi birden yaşam şartlarını düzeltmişler. Boşanmayı başlatan kişi yaşam şartlarını boşanmaya karşı çıkana göre daha iyi düzenlemiştir. Erkeğe nazaran kadınlar boşanma sonrası daha çok psikolojik değişim ve gelişim göstermektedir. Kadının yeniden bir başka erkekle ilişki kurabilme (yeniden evlenme gibi) ve sosyo-ekonomik dengeyi yeniden oturabilmesi yaşa bağlı bulunmuştur. Boşanma anında 40 yaşın üzerindeki kadınlar bu değişimi ve gelişimi yerine getirememişlerdir. 40 yaşın üzerindeki kadınlar buldukları toplumsal, psikolojik, ekonomik çevrede evliliklerine göre kendilerini yalnız, terk edilmiş hissetmektedirler. 20 ve 30'lu yaşlarda olanlar ise kendilerinde ve çevrelerinde yeni kay



Şekil 1\*. Boşanma sürecinde krize olumlu, etki eden faktörler

\* Cris Intervention'dan alındı.

naklar bularak yaşam kalitesini yükseltmişlerdir. 30 ve 40'lı yaşlarda boşanan kadınlar yalnızlıktan kurtulamamış ve evlenmemişlerse ergenlik çağındaki çocuklarına aşırı bağımlılık göstermektedirler. Her yaştaki kadının büyük kısmı, özellikle erişkin dönemin büyük bölümünü evli olarak geçirenler, on yıl sonra bile kızgınlık hissini çözememişlerdir. Bazen de bu hissi yeni evliliklerine taşımışlardır. İç görünümün varlığı ile boşanma sorununun çözümü arasında bire bir ilişki bulunmamıştır. Çünkü çok az insan boşanmada kendi payını kabul ederken, gerçekliği daha keskin test edebilen, daha iyi yargılama yapan, açık kendilik kavramı olanların önemli bir kısmı boşanmadan faydalanmıştır (2).

## BOŞANMA VE ÇOCUK

Ebeveynler boşanınca çocuklar iki kaybı birden yaşarlar. Çocuk onu terk eden ebeveyni zaten kaybeder. Kalan ebeveyn de yaşadığı acı ve öfke nedeniyle çocuğa duygusal olarak uzaktır. Buna ek olarak ebeveynlerinin ayrılmasında kendisinin de suçlu olduğunu hisseder. Mahkeme yaşantıları da bir travma olur. Uzun dönemde en önemli sorun tek ebeveynli ailede yaşamaktır. Boşanan ailelerin çocuklarında yapılan birçok çalışma, bu çocukların çekirdek ailede yetişenlere göre daha fazla ruhsal bozukluk gösterdiklerini ve daha çok psikiyatrik yardıma ihtiyaç duyduklarını göstermektedir (6, 15).



Yaşa bağlı olmaksızın kısa dönemde benzer belirtiler ortaya çıkar. İlk belirtiler şok, ciddi anksiyete ve kederlenmedir. Daha sonra öfke, depresyon, suçluluk duyguları gelişir. Gelecekteki güvenlikleri açısından endişe ederler. Bu endişelerinde çokda haksız değillerdir. Wallerstein'a göre bu çocukların büyük kısmında fiziksel bakım ve duygusal destek azalır. Çocukların sadece 1/4'ü geniş aile desteğinden faydalanabilir (6, 16).

Uzun dönemde gösterilen tepkiyi çocuğun yaşı ve gelişim dönemi belirler. Okulöncesi dönemde en sık belirtiler, regresyon, tuvalet eğitiminde gerileme, anaokuluna gitmek istememe ve uyku bozukluğudur. Erken okul döneminde sık ağlama, iç çekme ile birlikte açık kederlenme, okul başarısında düşüklük görülür. Diğer ebeveynini bir daha hiç göremeyeceğini sanır. Geç okul döneminde, ebeveynlerden birine veya her ikisine kızar. Genellikle boşanma konusunda birini suçlar. Ebeveynlerden birini iyi, diğerini kötü olarak belirler. Anksiyete, korku, yalnızlık, güçsüzlük duyguları yaşar. % 50 sinin okul başarısı ve arkadaş ilişkileri bozulur. Ergenler ise ebeveynleri için kaygılanır. Kendi evliliklerinin nasıl olacağını merak eder. Kendilerinin de gelecekte aynı şeyleri yaşayacağından korkar. 1/3'ü boşanmadan bir yıl sonra, boşanma anına göre daha endişelidir (16).

Beş yıllık takip sonunda, çocukların 1/3'ü tamamen işlevselliğine kavuşmuş, 1/3'ü kısmen uyum kurmuş, 1/3'ü ise halen uyumu bozuk olarak değerlendirilmiştir. Uyumu bozuk olan çocuklar, diğer ebeveyn tarafından terk edildiğini düşünür. Bu çocuklar yalnız deprese bir ebeveyn tarafından bakılır. Bu ebeveynler ruhsal, bazende fiziksel rahatsızlıklarından dolayı, çocuklarına karşı görevlerini yerine getiremezler. Buna bağlı olarak boşanma sırasında normal olan çocuk zamanla gerileyebilir (6).

On yıllık takip edilen ve yayınlanan tek seri Wallerstein'ın 16-18 yaşındaki 38 vakasıdır. Bu ergenlerin yaşamlarının 2/3'ü tek ebeveynli veya yeniden evlenen ailelerde geçmesine rağmen halen ilk ailelerini aramaktadırlar. Karşı cins ile ilişkide kaygı

duymakta ve evliliğe karşı tutumları olumsuz olmaktadır. Şimdiki ve gelecekteki ilişkilerinde aldatılacaklarından, yaralanacaklarından korkmaktadırlar. Çocuğun birlikte yaşadığı ebeveynleri ile ilişkileri zayıf, ama psikolojik bağlılıkları sürmektedir. Diğer ebeveyn ile ilişkinin sıklığı değil, iletişimin niteliği uyumu olumlu etkilemektedir (3).

Tüm bunlara rağmen, çatışmalı evliliklerde evliliğin sürmesinin mi yoksa sonlanmasının mı çocuk için daha iyi olacağına ilişkin kontrollü çalışmalar yoktur (15).

## SONUÇ

Başarılı bir boşanma her iki çiftin birlikte yapıcı bir gelecekte olmayacağına inanmaları ile başlar. Bunu yasal işler, nafaka, ekonomik bölünme takip eder. Başarılı boşanma, çocuğun bilgilendirilmesini, yeni roller konusunda eğitilmesini, yeni rollerle birlikte sevmeye devam edilmesini de kapsar. Yeni bir toplumsal çevre bulunması ve kişilik olarak yeni bir kendilik kazanılması ile boşanma sonrası uyum sağlanır. Boşanma hiç kimsenin kararsızlığına düşmeden girişmeyeceği bir durumdur. Buna rağmen bu altı evreden herhangi biri veya hepsi ile başa çıkılması, yapılması gereken ve güzel yapılan bir görevin üstesinden gelebilmenin doyumunu yaşatır.

Bu verilerin hepsi batı toplumunda yaşanan boşanmalardan edinilen bilgi birikimidir. Ülkemizde yapılan birkaç çalışmanın araştırma evreni, şehirde oturan ve çalışan kişiler ile sınırlıdır. Sınırlılığın en büyük nedeni boşanan bireylere ulaşamamak ve toplumsal nedenlerle bunlardan bilgi alamamaktır. Verilere ulaşmanın yolu, kişilere boşanma süreci içinde yardımcı olabilmek ve bunu onlara inandırabilmekten geçer. Endüstrileşmiş ülkelerde böylesi çabalar, boşanma hızının artan eğilim göstermesi ile başlamıştır. Ancak boşanma hızı ciddi olarak aile kurumunu tehdit eder duruma gelmiştir. Aynı hataya düşmeden, biran önce bu konu ile ilgili toplumsal kurumların kurulması ve bunların bilim çevreleriyle işbirliği içinde çalışmasının aile kurumunun korunması için gerekli olduğunu düşünüyoruz.

## KAYNAKLAR

1. Atakan SA. Boşanma sürecinde yaşanan evreler. Psikoloji dergisi 1987; 6: 72-75.
2. Wallerstein JS. Women after divorce : Preliminary report from ten year follow-up. Am J Orthopsychiatry 1986; 56: 65-77.
3. Wallerstein JS. Children of divorce: Report of ten-year follow-up of early latency -age children. Am J Orthopsychiatry 1987; 57: 199-211.
4. Turgay A. Children and families of divorce: developmental and therapeutic perspectives. Contemporary Pediatrics 1988; 4: 4.
5. Kaplan IH, Sadock BJ. Comprehensive Textbook of Psychiatry, fifth edition Maryland, Williams ad Wilkins 1987: 1409.
6. Jalal S. Family breakdown and its effects on emotional disorders in children. Can J Psychiatry 1985; 30: 281-287.
7. Levine N. Divorce in Turkey, Hacettepe Üniversitesi nüfus enstitüsü çalışmaları 1975.
8. Başbakanlık Devlet İstatistik Enstitüsü Boşanma İstatistikleri, Ankara; D.İ.E. Matbaası, 1991.
9. Topcuoğlu H. Çeşitli toplum ve kültür tipleri ve boşanma nedenleri. Başbakanlık Aile Araştırma Kurumu Aile Yazıları 1977; 4: 329-345.
10. Ankan Ç, Aygör B, Başbölüköğlu G ve ark. Boşanmanın kadın ve erkek üzerine etkileri. Mersin XXV. Ulusal Psikiyatri ve Nörolojik Bilimler Kongre Kitabı, 1989; 671-674.
11. Bohannon P. Divorce and after, New York, Doubleday Company, 1970: 29.
12. Anguiera DC. Crisis intervention, second edition Saint Louis, Mosby Company, 1974: 93.
13. Kaffman M. Divorce in Kibbutz. Fam Proc 1993; 32: 117-133.
14. Gray C, Koopman E, Hunt J. The emotional phases of marital separation. Am J Orthopsychiatry 1991; 61: 138-143.
15. Lassers E, Lassers WJ. Children and parents in the divorce court. The American Journal of Psychoanalysis, 1985; 45 : 77-90.
16. Wallerstein JS. The effects of divorce on children. Psychiatric Clinics North America 1980; 3: 455-468.